

DOI: <https://doi.org/10.25276/0235-4160-2017-4-55-59>  
УДК 617.713-007.17

## Сроки и влияние на рефракционный эффект коррекции положения кольца MyoRing у пациентов с кератоконусом

Н.П. Паштаев<sup>1, 2, 3</sup>, Н.А. Поздеева<sup>1, 2</sup>, М.В. Сеницын<sup>1</sup>

<sup>1</sup> ФГАУ «МНТК «Микрохирургия глаза» им. акад. С.Н. Федорова» Минздрава России, Чебоксарский филиал;

<sup>2</sup> ГАУ ДПО «Институт усовершенствования врачей» Минздрава Чувашской Республики, Чебоксары;

<sup>3</sup> ФГБОУ ВО «Чувашский государственный университет им. И.Н. Ульянова», Чебоксары

### РЕФЕРАТ

**Цель.** Определение сроков и влияния на рефракционный эффект коррекции положения кольца MyoRing у пациентов с кератоконусом.

**Материал и методы.** В клинике были выполнены имплантации колец MyoRing по оптимизированной технологии 150 пациентам (160 глаз) с кератоконусом II и III стадий. Из них в послеоперационном периоде в 6 глазах (3,75%) (6 пациентов) была произведена коррекция положения кольца внутри интрастромального кармана для достижения более высокого рефракционного результата. Коррекция положения кольца была выполнена на 2 глазах через 1 мес., на 1 глазу – через 3 мес., еще на 1 глазу – через 6 мес. и на двух – через 9 и 10 мес. после операции. Срок наблюдения – 36 мес.

**Результаты.** В послеоперационном периоде у всех пациентов была отмечена коррекция гиперметропической рефракции, улучшение остроты зрения, повышение сферичности роговицы. При коррекции положения кольца на 0,5 мм с внутренним диаметром 5,0 мм и высотой 320 мкм в сторону, противоположную кератэктазии, компенси-

Офтальмохирургия. – 2017. – № 4. – С. 55–59.

ровался гиперэффект в 5,0 дптр. при высоте 300 мкм – 4,5 дптр. при высоте 280 мкм – 4,0 дптр сферической рефракции.

Различие при конфокальной микроскопии были отмечены на 2 глазах после коррекции положения колец через 9 и 10 мес. после их имплантации. Визуализировались участки нарушения прозрачности с признаками фиброплазии в задних отделах стромы, расположенные в области интрастромального кармана в проекции предыдущего расположения кольца в течение всего срока наблюдения.

**Выводы.** 1. Оптимальными сроками для коррекции положения кольца являются первые 6 мес. после проведенной операции. 2. Выявлена зависимость компенсируемой величины сферического компонента рефракции от параметров кольца и направления его смещения относительно зрительной оси глаза.

**Ключевые слова:** фемтосекундный лазер, кольцо MyoRing, кератоконус. ■

**Авторы не имеют финансовых или имущественных интересов в упомянутых материале и методах.**

### ABSTRACT

#### Terms and impact on a refractive effect of a correction of the MyoRing position in patients with keratoconus

N.P. Pashtayev<sup>1, 2, 3</sup>, N.A. Pozdeyeva<sup>1, 2</sup>, M.V. Sinitsyn<sup>1</sup>

<sup>1</sup> The Cheboksary Branch of the S. Fyodorov Eye Microsurgery Federal State Institution, Cheboksary;

<sup>2</sup> The Institute of Advanced Medical Training of the Health Ministry of the Chuvash Republic, Cheboksary;

<sup>3</sup> The I.N. Ulyanov Chuvash State University, Cheboksary

**Purpose.** To determine the time periods and impact on the refractive effect of a correction of the MyoRing position in patients with keratoconus.

**Material and methods.** The MyoRing implantation was performed at the clinic according to an optimized technology in 150 patients (160 eyes) with keratoconus of the stages II and III. In the postoperative follow-up in 6 eyes of them (3,75%) (6 patients) the correction of the ring position inside the intrastromal pocket was carried out to achieve a higher refractive result. The correction of MyoRing position was performed in 2 eyes 1 month later, in 1 eye – 3 months later, another 1 eye – after 6 months and in the remaining two eyes – 9 and 10 months after surgery. The follow-up was 36 months.

**Results.** In the postoperative period a correction of hyperopic refraction, an improved visual acuity, an increased sphericity of the

cornea were noted in all patients. In case of the correction of ring position by 0.5mm with an inner 5.0mm diameter and in a 320mm height in the direction opposite ectasia, the hyper-effect was offset to 5.0D, at a 300-micron height to 4.5D, at a 280µm height – 4.0D of spherical refraction.

The difference in the confocal microscopy were revealed in 2 eyes after the correction of MyoRing position 9 and 10 months after the implantation. Areas of transparency violations with signs of fibroplasia were visualized in the posterior stroma, located in the intra-stromal pocket in the projection of the previous ring location during the entire period of observation.

**Conclusions.** 1. The optimal time periods for the correction of the ring position are the first 6 months after the performed surgery. 2. There

were detected a dependence of the compensated value of refractive spherical component on the ring parameters and directions of its shifting relative to the visual axis of the eye.

**Key words:** femtosecond laser, MyoRing, keratoconus. ■  
**No author has a financial or proprietary interest in any material or method mentioned.**

Fyodorov Journal of Ophthalmic Surgery.– 2017.– No. 4.– P. 55–59.

## АКТУАЛЬНОСТЬ

В 2007 г. Daxer A. была предложена методика имплантации кольца MyoRing в интрастромальный карман со стандартным диаметром 9,0 мм, сформированный на конкретно заданной стандартной глубине 300 мкм, с целью стабилизации кератоконуса (КК) и одномоментной коррекции сопутствующей аметропии [1, 5-9, 14-16]. Сформированный интрастромальный карман предоставляет возможность коррекции положения кольца MyoRing в послеоперационном периоде с целью увеличения рефракционного эффекта, коррекции остаточного астигматизма, повышения сферичности роговицы и гарантированного захвата зоны кератэктазии в проекции кольца [2-4, 10-13, 17-22]. В Чебоксарском филиале ФГАУ «МНТК «Микрохирургия глаза» им. акад. С.Н. Федорова» была предложена и апробирована оптимизированная технология имплантации кольца MyoRing в интрастромальный карман, сформированный с применением фемтосекундного лазера (ФСЛ). Основное отличие оптимизированной технологии от стандартной (А. Daxer) заключается в уменьшении диаметра интрастромального кармана с 9,0 до 8,0 мм и более глубоком его расположении в задних отделах стромы на глубине 80% от минимальной толщины роговицы в месте имплантации кольца MyoRing (заявка на изобретение RU № 2016133149 «Способ лечения кератоконуса» от 11.08.2016 г.). Таким образом, учитывается индивидуальная толщина роговицы каждого пациента, и интрастромальный карман формируется более глубоко в задних отделах стромы с це-

лью большего повышения ее биомеханических свойств после операции и снижения риска протрузии кольца. В литературных источниках имеются лишь единичные публикации о сроках и влиянии на рефракционный эффект производимой в послеоперационном периоде коррекции положения кольца MyoRing.

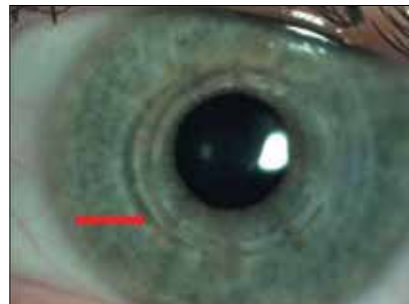## ЦЕЛЬ

Определение сроков и влияния на рефракционный эффект коррекции положения кольца MyoRing у пациентов с кератоконусом.

## МАТЕРИАЛ И МЕТОДЫ

В клинике было прооперировано 150 пациентов (160 глаз) с КК II, III стадий по классификации Amsler-Krumeich (1998). Всем пациентам были имплантированы кольца MyoRing с внутренним диаметром 5,0 мм, шириной 0,5 мм и высотой от 280 до 320 мкм в интрастромальный карман, сформированный с применением фемтосекундного лазера (ФСЛ) IntraLase FS 60 кГц по оптимизированной технологии. В послеоперационном периоде в 6 глазах (3,75%) (6 пациентов) была выполнена коррекция положения кольца внутри интрастромального кармана для достижения более высокого рефракционного результата в связи с получением гиперметропической рефракции и для уменьшения роговичного астигматизма в послеоперационном периоде. При биомикроскопии до коррекции положения кольца у всех пациентов MyoRing были децентрированы книзу-кнутри или книзу-кнаружи относительно оптической оси (рис. 1).

По данным кератотопограмм, начиная от верхнего края 3,0 мм зоны и выше, визуализировался участок уплощения роговицы, что соответствовало проекции внутреннего



**Рис. 1.** Фото глаза пациента А. через 1 мес. после имплантации MyoRing. Кольцо децентрировано книзу-кнутри (стрелка)

**Fig. 1.** The eye of male patient A. One month after the MyoRing implantation. The ring is decentered downwards (arrow)

края кольца MyoRing (рис. 2) и подтверждалось гиперметропической рефракцией и высокими значениями индексов регулярности (surface regularity index, SRI) и асимметрии поверхности роговицы (surface asymmetry index, SAI).

Коррекция положения колец MyoRing была выполнена на 0,5 мм сверху (на ширину кольца) и в сторону зоны уплощения роговицы по данным кератотопограмм. В связи с тем, что не все пациенты приехали в рекомендованные сроки для динамического послеоперационного осмотра, коррекция положения кольца MyoRing была произведена на 2 глазах через 1 мес., на 1 глазу – через 3 мес., еще на 1 глазу – через 6 мес. и на двух – через 9 и 10 мес. после операции. Оценка положения кольца MyoRing производилась по данным кератотопограмм на кератотопографе TMS-4 «Томеу» (Япония), визометрии и рефрактокератометрии. Срок наблюдения после коррекции положения кольца составил 36 мес. (от 18 до 40 мес.).

Статистическую обработку результатов исследования проводили на персональном компьютере с использованием лицензионной статистической программы Statistica 6.1 (программный продукт «StatSoft»,

## Для корреспонденции:

Сеницын Максим Владимирович,  
врач-офтальмолог.  
E-mail: mntksinich@mail.ru

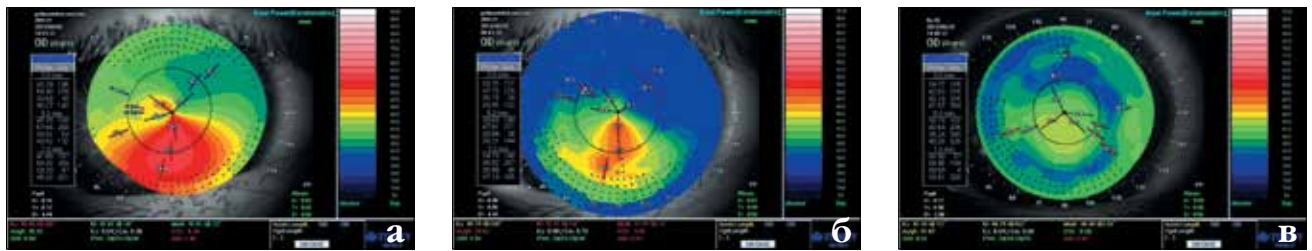


Рис. 2. Кератотопограммы пациента Т., 25 лет, с кератоконусом II стадии и миопией средней степени: а) до операции, б) после имплантации кольца MyoRing

Fig. 2. Keratotopograph of male patient T., 25 years, with keratoconus of the stage II and myopia of medium degree: a) before surgery, b) after the MyoRing implantation

Таблица

**Динамика изменений клинично-функциональных данных после коррекции положения колец MyoRing у пациентов с кератоконусом II и III стадий, М±SD**

Table

**Dynamics of clinical-functional data changes after correction of the MyoRing position in patients with keratoconus of the stages II and III, M±SD**

Параметры Parameters	До коррекции положения кольца MyoRing Before the MyoRing correction	На 2-й день после операции On the 2nd day post-op.	Через 3 мес. после операции 3 months post-op.	Через 12 мес. после операции 12 months post-op.	Через 36 мес.* после операции 36 months* post-op.	
	M±SD	M±SD	M±SD	M±SD	M±SD	p
НКОЗ UCVA	0,15±0,05	0,3±0,08	0,5±0,08	0,6±0,1	0,61±0,1	0,0005
КОЗ BCVA	0,5±0,15	0,55±0,14	0,6±0,06	0,65±0,07	0,65±0,07	0,0025
Sph, дптр Sph, D	+5,0±1,25	+0,75±0,16	+0,58±0,2	+0,38±0,14	+0,38±0,14	0,0455
Cyl, дптр Cyl, D	-3,0±0,75	-1,08±0,3	-0,79±0,36	-0,54±0,1	-0,54±0,1	0,0414
SRI	2,1±1,1	1,0±0,2	0,93±0,19	0,88±0,15	0,88±0,15	0,0016
SAI	4,2±1,8	1,25±0,3	1,18±0,34	1,14±0,3	1,14±0,3	0,0621

Примечание: \* статистический анализ между параметрами сравнения проводился с данными до коррекции положения кольца MyoRing.

Note: \* the statistical analysis between the comparative parameters was carried out with data before the correction of the MyoRing position.

США). Достоверность различий изучаемых параметров до и через 36 мес. после коррекции положения кольца оценивали по параметрическому критерию t для зависимых переменных в связи с симметричным распределением совокупности значений показателей. Различия изучаемых параметров считали достоверными при  $p < 0,05$ .

## РЕЗУЛЬТАТЫ

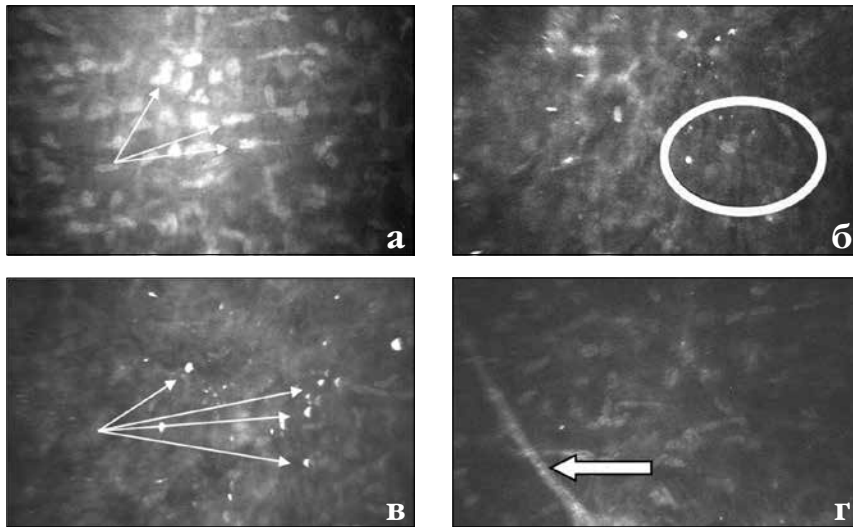
Интра- и послеоперационных осложнений отмечено не было. Ран-

ний послеоперационный период протекал адекватно у всех 6 пациентов. Биомикроскопически глаза пациентов были спокойные, кнizu от кольца в глубоких слоях стромы визуализировался след «вдавления» от предыдущего его положения.

На 2-й день после коррекции положения кольца MyoRing у всех пациентов было отмечено увеличение некорригированной остроты зрения (НКОЗ) в среднем на  $0,15 \pm 0,03$ , корригированной остроты зрения (КОЗ) – на  $0,05 \pm 0,01$ , снижение сферического компонента рефракции (Sph) на  $4,25 \pm 1,09$  дптр, цилиндри-

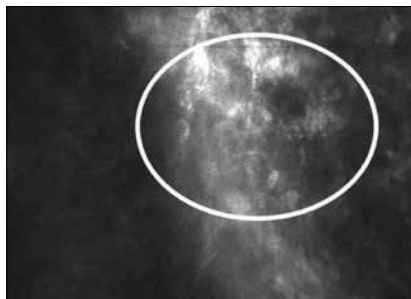
ческого компонента рефракции – на  $1,92 \pm 0,45$  дптр, индексов SRI – на  $1,1 \pm 0,9$ , SAI – на  $2,95 \pm 1,2$  (табл.). Через 3 мес. после операции НКОЗ повысилась еще на  $0,2 \pm 0,02$ , КОЗ – на  $0,05 \pm 0,04$ , Sph снизилась еще на  $0,17 \pm 0,04$  дптр, Cyl – на  $0,29 \pm 0,06$  дптр, SRI – на  $0,07 \pm 0,01$ , SAI – на  $0,07 \pm 0,04$ . К 12 мес. после операции НКОЗ увеличился еще на  $0,1 \pm 0,03$ , КОЗ – на  $0,05 \pm 0,01$ , Sph уменьшилась еще на  $0,2 \pm 0,06$  дптр, Cyl – на  $0,25 \pm 0,16$  дптр, SRI – на  $0,05 \pm 0,04$ , SAI – на  $0,04 \pm 0,03$  и больше не менялись.

При проведении коррекции положения кольца MyoRing была выявлена



**Рис. 3.** Конфокальная микроскопия задних отделов стромы роговицы в области интрастромального кармана через 1 мес. после имплантации кольца MyoRing: а) увеличенное количество активных кератоцитов, б) дополнительные складки стромы в проекции кольца MyoRing, в) множественные гиперрефлексирующие включения, г) утолщенный стромальный нерв. Ув.  $\times 500$

**Fig. 3.** Confocal microscopy of the posterior stroma of the cornea in the area of the intra-stromal pocket 1 month after the MyoRing implantation: a) increased number of active keratocytes; b) additional folds of the stroma in the projection of the MyoRing; c) multiple hyper-reflecting inclusions; d) thickened stromal nerve. Magnification:  $\times 500$



**Рис. 4.** Конфокальная микроскопия задних отделов стромы. В области интрастромального кармана визуализируется участок нарушения прозрачности стромы с признаками фиброплазии (овал). Ув.  $\times 500$

**Fig. 4.** Confocal microscopy of the posterior stroma. In the area of the intra-stromal pocket, a site of transparency violations of the stroma with signs of fibroplasia (oval) is visualized. Magnification:  $\times 500$

зависимость компенсируемой величины сферического компонента рефракции от параметров кольца и направления его смещения относительно зрительной оси глаза. При коррекции положения кольца на 0,5 мм с внутренним диаметром 5,0 мм и высотой 320 мкм в сторону, противоположную кератэктазии, компенсировался гиперэффект в 5,0 дптр, при высоте 300 мкм – 4,5 дптр, при

высоте 280 мкм – 4,0 дптр сферической рефракции. Во всех случаях коррекции положения кольца MyoRing в первые 6 мес. (4 глаза) по сравнению с 9-10 мес. (2 глаза) после операции отмечалось более легкое вскрытие интрастромального кармана в области входного тоннеля и в проекции кольца.

При проведении конфокальной микроскопии во всех 6 глазах через 1 мес. после коррекции положения колец в задних отделах стромы в зоне интрастромального кармана было отмечено увеличение количества активных кератоцитов (рис. 3а), в области кольца визуализировались дополнительные складки стромы (рис. 3б), гиперрефлексирующие включения (рис. 3в), стромальные нервы были утолщены (рис. 3г).

Различия при конфокальной микроскопии были отмечены на 2 глазах после коррекции положения колец MyoRing через 9 и 10 мес. после их имплантации. Визуализировались участки нарушения прозрачности с признаками фиброплазии в задних отделах стромы, расположенные в области интрастромального кармана в проекции предыдущего расположения кольца в течение всего срока наблюдения (рис. 4).

Через 6 мес. после операции во всех глазах происходили процессы ремоделирования роговицы, что проявлялось уменьшением выраженности складок стромы (рис. 5а), уменьшилось количество активных кератоцитов (рис. 5б), гиперрефлексирующих включений (рис. 5в), восстановилась толщина стромального нерва (рис. 5г).

В прилежащей к карману строме кератоциты четко дифференцировались, наблюдались единичные гиперрефлексирующие включения. Через 12 мес. после операции в области интрастромального кармана визуализировались единичные активные кератоциты, гиперрефлексирующие включения и слабо выраженные складки стромы, толщина стромального нерва была сравнима с дооперационной.

## ОБСУЖДЕНИЕ

При коррекции положения кольца MyoRing в первые 6 мес. (4 глаза) по сравнению с 9-10 мес. (2 глаза) после операции отмечалось более легкое вскрытие интрастромального кармана в области входного тоннеля и в проекции кольца, что могло быть связано с менее плотной адгезией интерфейса роговицы. При коррекции положения кольца через 9-10 мес. после имплантации (2 глаза) были отмечены участки нарушения прозрачности с признаками фиброплазии в задних отделах стромы, расположенные в области предыдущего положения кольца в интрастромальном кармане. Данные изменения могли быть связаны как с повреждением коллагеновых волокон стромы при вскрытии интрастромального кармана в связи с более плотной его адгезией на данном сроке наблюдения, так и с их уплотнением как результатом воздействия кольца на расположенную над ним строму роговицы, тем самым подтверждая создание в ослабленной роговице дополнительного кругового каркаса жесткости.

## ВЫВОДЫ

1. Оптимальными сроками для коррекции положения кольца явля-

ются первые 6 мес. после проведенной операции.

2. При коррекции на 0,5 мм кольца MyoRing диаметром 5,0 мм и высотой 320 мкм в сторону кератэктазии компенсируется гипозэффект (при смещении в противоположную сторону – гиперэффект) в 5,0 дптр, при высоте 300 мкм – 4,5 дптр, при высоте 280 мкм – 4,0 дптр сферической рефракции.

## ЛИТЕРАТУРА

1. Бикбов М.М., Бикбова Г.М. Результаты лечения кератоконуса методом имплантации интрастромальных роговичных колец Myoring в сочетании с кросслинкингом роговичного коллагена // Офтальмология. – 2012. – № 4. – С. 6-9.

2. Карамян А.А., Юсеф Ю.Н., Махмуд М.И. Имплантация интрастромальных роговичных сегментов при кератоконусе // Вестник офтальмологии. – 2012. – № 1. – С. 47-51.

3. Маслова Н.А., Сусликов С.В. Формирование интрастромальных роговичных тоннелей для имплантации роговичных сегментов у пациентов с кератоконусом с помощью фемтосекундного лазера IntraLase // Бюллетень СО РАМН. – 2009. – № 4. – С. 75-79.

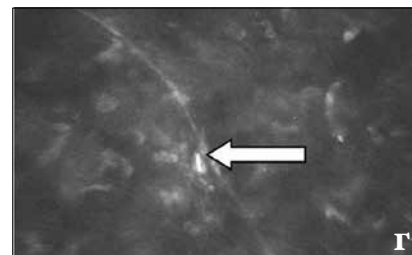
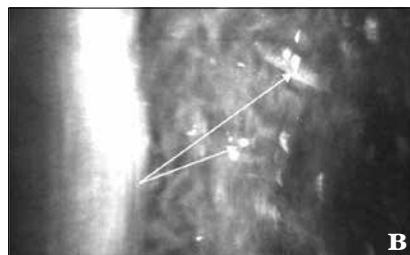
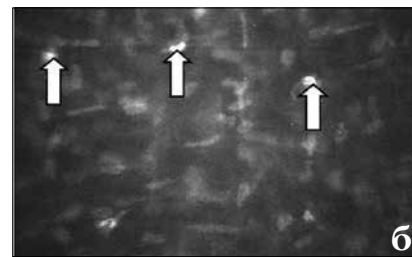
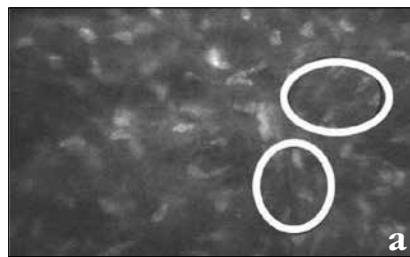
4. Маслова Н.А., Паштаев Н.П. Отдаленные клинико-функциональные результаты после интрастромальной кератопластики с применением фемтосекундного лазера IntraLase FS у пациентов с кератоконусом // Офтальмохирургия. – 2011. – № 1. – С. 62-66.

5. Паштаев Н.П., Поздеева Н.А., Синицын М.В. Двухлетний анализ клинико-функциональных результатов фемтолазерных интрастромальных имплантаций колец MyoRing у пациентов с кератоконусом по данным аппарата Pentacam // Офтальмохирургия. 2016. – № 1. – С. 26-30.

6. Паштаев Н.П., Поздеева Н.А., Синицын М.В. Предварительные результаты фемтолазерной интрастромальной имплантации колец MyoRing в лечении пеллюцидной дегенерации роговицы // Катарактальная и рефракционная хирургия. – 2015. – № 2. – С. 20-24.

7. Паштаев Н.П., Поздеева Н.А., Синицын М.В. Трехлетний анализ клинико-функциональных результатов имплантаций интрастромальных колец MyoRing с применением фемтосекундного лазера у пациентов с кератоконусом // Медико-биологические проблемы жизнедеятельности. – 2016. – № 2 (16). – С. 96-100.

8. Паштаев Н.П., Синицын М.В., Поздеева Н.А. Сравнительный анализ клинико-функциональных результатов фемтолазерных имплантаций интрастромальных сегментов и колец MyoRing у пациентов с кератоконусом // Офтальмохирургия. – 2014. – № 3. – С. 35-41.



**Рис. 5.** Конфокальная микроскопия задних отделов стромы роговицы в области интрастромального кармана через 6 мес. после имплантации кольца MyoRing: а) единичные складки стромы в проекции кольца MyoRing, б) единичные активные кератоциты, в) единичные гиперрефлексирующие включения, г) стромальный нерв. Ув.  $\times 500$

**Fig. 5.** Confocal microscopy of the posterior stroma of the cornea in the intra-stromal pocket region 6 months after the MyoRing implantation: a) single folds of the stroma in the projection of the MyoRing, b) single active keratocytes, c) single hyper-reflexing inclusions, d) stromal nerve. Magnification:  $\times 500$

9. Синицын М.В., Паштаев Н.П., Поздеева Н.А. Имплантация интрастромальных роговичных колец Myoring при кератоконусе // Вестник офтальмологии. – 2014. – № 4. – С. 123-126.

10. Alio J.L. One or 2 Intacs segments for the correction of keratoconus // J. Cataract. Refract. Surg. – 2005. – Vol. 31. – P. 943-953.

11. Alio J.L., Shabayek M.H., Artola A. Intracorneal ring segments for keratoconus correction: long-term follow-up // J. Cataract. Refract. Surg. – 2006. – Vol. 32, № 6. – P. 978-985.

12. Colin J., Malet J. Intacs for the correction of keratoconus: two-year follow-up // J. Cataract. Refract. Surg. – 2007. – Vol. 33, № 1. – P. 69-74.

13. Colin J., Velou S. Implantation of Intacs and a refractive intraocular lens to correct keratoconus // J. Cataract. Refract. Surg. – 2003. – Vol. 29. – P. 832-834.

14. Daxer A. Intracorneal ring in pocket shows promise for treatment of keratoconus // J. Cataract. Refract. Surg. – 2009. – Vol. 32. – P. 17.

15. Daxer A., Alio L., Pinero P. Clinical outcomes after complete ring implantation in corneal ectasia using the femtosecond technology // Ophthalmology. – 2011. – Vol. 118. – P. 1282-1290.

16. Daxer A., Mahmoud H., Venkateswaran R.S. Intracorneal continuous ring implantation for

keratoconus: one-year follow-up // J. Cataract. Refract. Surg. – 2010. – Vol. 36. – P. 1296-1302.

17. Kanellopoulos A.J. Modified intracorneal ring segment implantations (INTACS) for the management of moderate to advanced keratoconus: efficacy and complications // Cornea. – 2006. – Vol. 25, № 1. – P. 29-33.

18. Kwitko S., Severo N.S. Ferrara intracorneal ring segments for keratoconus // J. Cataract. Refract. Surg. – 2004. – Vol. 30. – P. 812-820.

19. Miranda D. Ferrara intrastromal corneal ring segment for severe keratoconus // J. Refract. Surg. – 2003. – Vol. 19, № 6. – P. 645-653.

20. Siganos D. Ferrara intrastromal corneal rings for the correction of keratoconus // J. Cataract. Refract. Surg. – 2002. – Vol. 28, № 11. – P. 1947-1951.

21. Siganos C.S., Kymionis G.D., Kartakis N. Management of keratoconus with Intacs // Am. J. Ophthalmol. – 2003. – Vol. 135, № 1. – P. 64-70.

22. Torquetti L., Berbel R.F., Ferrara P. Long-term follow-up of intrastromal corneal ring segments in keratoconus // J. Cataract. Refract. Surg. – 2009. – Vol. 35, № 10. – P. 1768-1773.

Поступила 27.01.2017