

УДК 617.7:616.995.121

Эхинококковая гидатидная киста орбиты

Н.Д. Кульбаев, Е.П. Соловьева, Р.З. Кутушев

ФГБУ «Всероссийский центр глазной и пластической хирургии» Минздрава России, Уфа

РЕФЕРАТ

Эхинококкоз орбиты составляет менее 1% от общей заболеваемости эхинококкозом. Часто клиническая картина эхинококкоза орбиты не имеет типичных признаков. В статье описывается случай обнаружения гидатидной эхинококковой кисты в орбите с отсутствием эозинофилии и отрицательными результатами серологических исследований на антигены эхинококка. При трудностях в диагностике эхинококковых

кист следует проводить комплексное обследование пациента, включающее обязательное морфологическое исследование операционного материала.

Ключевые слова: эхинококковая киста, орбита. ■

Авторы не имеют финансовых или имущественных интересов в упомянутых материале и методах.

Офтальмохирургия. – 2016. – № 3. – С. 44-47.

ABSTRACT

Echinococcal hydatid orbital cyst (case report)

N.D. Kul'baev, E.P. Solov'eva, R.Z. Kutushev

The Russian Eye and Plastic Surgery Centre, Ufa

Orbital echinococcosis makes up less than 1% of the total incidence of hydatid diseases. Frequently a clinical presentation of orbital echinococcosis does not have typical signs. The article presents a case of detection of a hydatid echinococcosus orbital cyst with an absence of eosinophilia and negative results of serologic investigations for echinococcosus antigens. In case of

difficulties in the diagnosis of echinococcosus cysts it is necessary to carry out an overall examination of the patient including an obligatory morphological investigation of the operative material.

Key words: echinococcal hydatid cyst, orbit. ■

No author has a financial or proprietary interest in any material or method mentioned.

The Fyodorov Journal of Ophthalmic Surgery. – 2016. – No. 3. – P. 44-47.

Эхинококкоз – тканевый гельминтоз, вызываемый личиночными стадиями *Echinococcus granulosus* или *E. multilocularis*. У человека *E. granulosus* вызывает образование однокамерных кист, главным образом в печени и легких (гидатидозный эхинококкоз), в то время как *E. multilocularis* – образование многокамерных (альвеолярных) очагов поражения. Заражение

человека совершается при проглатывании яиц паразита вместе с пищей и водой, через контакт с домашними животными [7]. По данным Федеральной службы по надзору в сфере защиты прав потребителей и благополучия человека, в 2010 г. всего в Российской Федерации был зарегистрирован 551 случай (0,39 на 100 тыс. населения) эхинококкоза и альвеококкоза [3]. У человека

от 50 до 75% гидатид развиваются в печени и легких, на протяжении двух недель превращаясь в личинку, имеющую форму пузырька размером в несколько миллиметров, которые позже могут превращаться в кисты огромного размера емкостью до 10 л и больше [8, 9]. Редкой патологией является эхинококкоз орбиты, составляющий менее 1% от общей заболеваемости эхинококко-

Для корреспонденции:

Кутушев Ринат Закиевич, врач-офтальмохирург
E-mail: rinat-dok@yandex.ru

зом [10]. Паразит в личиночной стадии в орбите обычно локализуется в виде одно- или двухкамерного пузыря. Клиническая картина эхинококкоза орбиты не имеет типичных признаков. Больные предъявляют жалобы на появление экзофтальма только при росте кисты паразита. Общих патологических изменений, как правило, не наблюдают, и первое время отсутствует даже характерная для паразитарного заболевания эозинофилия. Наиболее информативны УЗИ и МРТ исследования, позволяющие визуализировать капсулу кисты и её гомогенное содержимое. Основным методом лечения эхинококкоза является хирургический.

Как редкий случай нами представлено обнаружение гидатидной кисты в орбите.

КЛИНИЧЕСКИЙ СЛУЧАЙ

Пациентка Р., 63 года, поступила с жалобами на наличие образования под верхним веком слева. Из анамнеза известно, что образование было обнаружено случайно во время проведения МРТ. Из сопутствующих заболеваний имеется наличие гипертонической болезни 2а риск 3. Пациентка является заводчиком собак.

При исследовании функций органа зрения выявлено, что острота зрения правого глаза без коррекции составляла 0,06, с коррекцией – 0,8; левого глаза соответственно – 0,05 и 0,9. Показатели внутриглазного давления и поля зрения находились в пределах нормы. Картина ультразвукового В-сканирования обоих глазных яблок была без видимой патологии. При осмотре глазничной области деформаций не было выявлено. Движения обоих глазных яблок сохранялись в полном объеме.

При пальпации над складкой левого верхнего века в верхне-внутреннем секторе определялось мягкое округлое образование. В переднем отрезке глазного яблока патологических изменений не было обнаружено. При офтальмоскопии обоих глаз выявлялись бледно-розовые диски зрительного нерва, просвет вен был расширен, а по периферии сосудистого рисунка были обнаружены следы от лазерной коагуляции.

Лабораторные показатели клеток

лейкоцитарного и эритроцитарного ряда периферической крови были в пределах референтного диапазона. Серологическое исследование сыворотки крови на выявление антител к антигенам эхинококка IgG показало отрицательный результат.

Пациентка смогла представить только заключение специалистов МРТ, сделанное по месту жительства. На прицельных МР-томограммах в трех проекциях орбит глазные яблоки симметричны, расположены обычно, в размерах не увеличены. В передне-внутреннем отделе левой орбиты определяется объемное образование неправильной формы, с четкими, неровными контурами размером до 1,6x0,9x1,2 см, образование прилежит к внутренней стенке орбиты и левому глазному яблоку. Сигналы от структур орбит не изменены. Зрительные нервы, хиазма и зрительные тракты без патологических изменений. Глазные мышцы обычно расположены, нормальной толщины и ширины. Ретробульбарная клетчатка, мышечные воронки, сосуды и слезные железы не изменены. После введения контраста определяется неравномерное усиление МР-сигнала от выявленного объемного образования. Заключение: МР-картина объемного образования левой орбиты. В условиях нашей клиники было проведено ультразвуковое исследование орбиты (рис. 1).

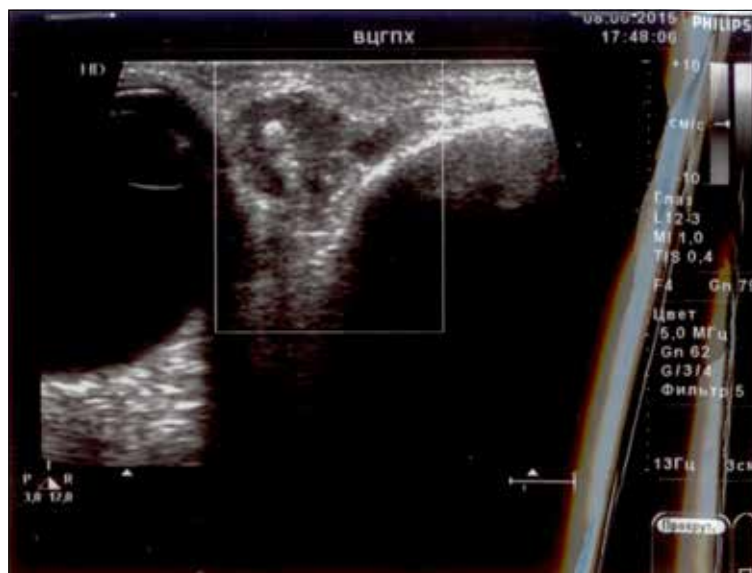


Рис. 1. Кистозное образование в орбите. Результат ультразвукового исследования

Из представленных результатов ультразвукового исследования органов брюшной полости стало известно, что при визуализации печени обнаружены анэхогенные образования: одно размером 10x15 мм с перегородкой, другое – 46x42x41 мм неправильной округлой формы, с неровной капсулой, с единичными перегородками. Это дало право сделать заключение о наличии кист печени.

Пациентке под ларингомасочным наркозом была проведена транспальпебральная орбитотомия с иссечением новообразования орбиты. При проведении 15 мм кожного разреза верхнего века в проекции образования тупым путем выделен конгломерат тканей размером 10x5x4 мм буро-красного цвета с участками черного, с обильным кровоснабжением, и прилежащие к нему узелки белого цвета, овальной формы с гладкой поверхностью размером 3x2 мм. Опухоль была удалена полностью, проведен гемостаз, ревизия и ушивание раны.

Удаленное образование было направлено на патогистологическое исследование. При макроскопическом исследовании выявлены множественные округлые образования диаметром 2-3 мм бело-серого цвета с плотной блестящей капсулой, лежащие как свободно, так и в толще удаленного конгломерата тканей (рис. 2). При микроскопиче-

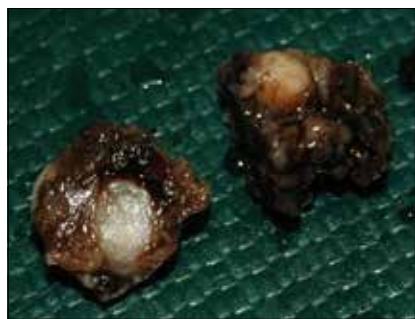

Рис. 2. Округлые образования бело-серого цвета с плотной блестящей капсулой диаметром 2-3 мм в конгломерате тканей, удаленных из орбиты. Операционный материал

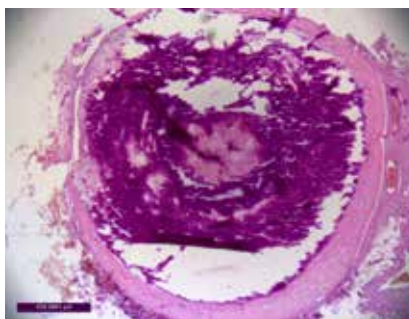


Рис. 3. Однокамерная киста с толстостенной капсулой и обызвествлением внутреннего содержимого. Окраска гематоксилином и эозином. Ув. x100

ском исследовании определялись кисты с фиброзной капсулой, пронизанной тонкостенными сосудами, и содержимым в виде эозинофильных колец, и гиалиновых масс. В некоторых кистах содержимое было с участками обызвествления (рис. 3). Вокруг фиброзной капсулы была обнаружена слабая лимфоидная инфильтрация и толстостенные сосуды.

На основании анамнеза жизни, данных УЗИ органов брюшной полости и гистологического исследования мы предположили наличие у пациентки в мягких тканях орбиты гидатидных кист эхинококка в стадии поздних посмертных изменений личинки.

ОБСУЖДЕНИЕ

Известно, что попадая в желудочно-кишечный тракт человека, яйца паразита под действием пищеварительных ферментов теряют наружную оболочку, и освободившаяся онкосфера с помощью крючьев проникает в толщу слизистой оболочки желудка или кишки, откуда с током венозной крови или лимфы переносится в портальную систему и задерживается в печени. Часть онкосфер, минуя печеночные капилляры, через нижнюю полую вену, правые отделы сердца по малому кругу кровообращения попадает в легкие и оседает в них. Незначительная часть онкосфер, проникая через артериовенозные анастомозы, попадает в большой круг кровообращения и может быть занесена в любой ор-

ган или ткань организма человека, в том числе и орбиту [1].

Течение болезни независимо от локализации поражения может быть условно разделено на три стадии: латентная (бессимптомная); стадия появления симптомов заболевания; стадия развития осложнений. Продолжительность каждой клинической стадии не может быть точно определена, так как практически невозможно установить момент инвазии и имеется зависимость от сопротивляемости организма хозяина, локализации и характера роста кисты [6]. В нашем случае у пациентки киста в орбите была выявлена случайно после проведения МРТ.

Диагностика эхинококкоза основывается на анализе эпидемиологических и клинических данных, результатов рентгенологических и серологических методов исследования. Эффективность иммунологической диагностики зависит не только от активности и специфичности используемых тестов, но и от общего состояния иммунной системы хозяина, а также от стадии развития, локализации, жизнеспособности ларвоцист, сроков исследования, длительности инвазии. Низкие титры реакции чаще отмечаются в ранний период до начала клинических проявлений болезни, а также в поздней, неоперабельной ее стадии. Высокие титры отмечены у больных с активными жизнеспособными ларвоцистами, тогда как при обызвествлении оболочек ларвоцист и при их гибели титры снижаются, и реакции могут давать отрицательный результат [5]. В представленном нами

случае обнаружение в орбите обызвествленной паразитарной кисты возможно и объясняет то, что серологическое исследование сыворотки крови на выявление антител к эхинококку было отрицательным.

Как видно, диагностика заболевания представляет определенные трудности. Подозрение на наличие эхинококка у пациентки дает обнаружение при ультразвуковом исследовании кистозного образования в печени. Однако отсутствие эозинофилии наводит на мысль о проведении дифференциальной диагностики с другими кистами печени. Вероятно, отсутствие повышенного содержания эозинофилов в крови связано с малыми размерами кист и отсутствием их разрывов.

По данным морфологических исследований фиброзная капсула эхинококка имеет органоподобную структуру, что отличает ее от рубцовых изменений в тканях, возникающих вокруг инородных тел. Стенка эхинококковой кисты состоит из двух оболочек: наружной кутикулярной (хитиновой) и внутренней герминативной (зародышевой). Кутикулярная оболочка не проницаема для микрофлоры, белков хозяина, резистентна к нагноению и несет функцию полупроницаемой мембраны, обеспечивая доступ к паразиту низкомолекулярных питательных веществ и предохраняя клетки герминативной оболочки от воздействия неблагоприятных факторов хозяина. Снаружи эхинококковая киста окружена плотной соединительнотканной фиброзной капсулой, образующейся в результате защитных реакций промежуточного хозяина против продуктов метаболизма паразита и несущей своеобразную скелетную и защитную функции, предохраняя паразита от механических повреждений и реакции иммунной системы хозяина [2]. Выделяемые паразитом вещества вызывают отрицательный хемотаксис лейкоцитов, как бы отталкивая их от себя. Признаки воспаления в капсуле появляются лишь перед гибелью паразита при его старении. Возникшее воспаление уничтожает впоследствии и капсулу, и паразита. Это, в конечном счете, приводит к гибели, распаду, рассасыванию и обызвествлению кист [4].

ЗАКЛЮЧЕНИЕ

Таким образом, диагностика эхинококковых кист, особенно при их малых размерах и обызвествлении, является затруднительной, так как методы УЗИ, МРТ не могут показать гидатидоз как специфическое поражение, а серологические реакции на эхинококкоз часто дают отрицательный результат. По этой причине иногда бывает трудно дифференцировать единичные гидатидные кисты с кистами орбиты другой этиологии. Нужно проводить комплексное обследование пациента, включающее обязательное морфологическое исследование операционного материала.

ЛИТЕРАТУРА

1. Большая медицинская энциклопедия / Под ред. Б.В. Петровского:

В 30 т. – Т. 28. – 3-е изд. – М.: Советская энциклопедия, 1988. – 516 с.

2. Ветшев П.С., Мусаев Г.Х. Эхинококкоз: современный взгляд на состояние проблемы // *Анналы хирургической гепатологии.* – 2006. – № 11 (1). – С. 111-117.

3. Письмо № 01/14090-0-32 от 30.09.2010 г. «Руководителям управлений Роспотребнадзора по субъектам Российской Федерации, по железнодорожному транспорту, главным врачам ФГУЗ «Центр гигиены и эпидемиологии» в субъектах Российской Федерации, руководителям органов управления здравоохранением субъектов Российской Федерации о заболеваемости эхинококкозом в Российской Федерации» // Федеральная служба по надзору в сфере защиты прав потребителей и благополучия человека. – URL: <http://27.rospotrebnadzor.ru/documents/ros/39204/> (дата обращения 07.09.2016).

4. Поляков В.Е., Иванова И.А., Полякова Н.Р. Эхинококкоз однокамерный // *Педиатрия.* – 2006. – № 5. – С. 88-96.

5. Поляков Н.В., Ромих В.В., Сафаров Р.В., Поляков В.Е. Однокамерный (гидатидный) эхинококкоз // *Исследования и практика в медицине.* – 2015. – № 2 (1). – С. 27-35.

6. Учебное пособие для студентов для внеаудиторной работы по общей хирургии / Под ред. В.А. Белобородова. – Иркутск: Тип. Иркутского гос. мед. ун-та, 2010. – 117 с.

7. Эхинококкоз // ВОЗ. Информационный бюллетень. – 2015. – № 377. – URL: <http://www.who.int/mediacentre/factsheets/fs377/ru/> (дата обращения 07.09.2016).

8. Morris D. Echinococcus of the liver // *Gut.* – 1994. – Vol. 35, № 11. – P. 1517-1518.

9. Tiseo D., Borrelli F., Gentile I. et al. Cystic echinococcosis in humans: our clinic experience // *Parassitologia.* – 2004. – Vol. 46, № 1-2. – P. 45-51.

10. Turgut A.T., Turgut M., Kosar U. Hydatidosis of the orbit in Turkey: results from review of the literature 1963-2001 // *Int. Ophthalmol.* – 2004. – Vol. 25. – P. 193-200.

Поступила 15.04.2016

МИДРИМАКС®

фенилэфрин 5,0%
тропикамид 0,8%

Уверенность врача в успехе

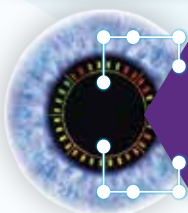Эффективный и длительный мидриаз

Быстрое достижение максимального эффекта

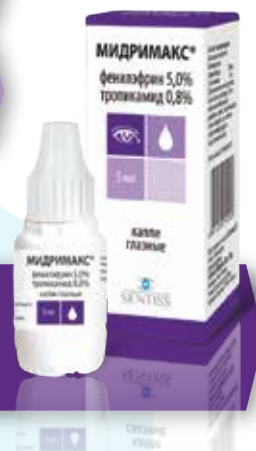Возможность воздействия на два механизма мидриаза

Контроль непредвиденных ситуаций время операции, контроль ригидности зрачка

Экономия времени и медикаментов на предоперационную подготовку



Уникальная комбинация для диагностики и предоперационной подготовки в офтальмохирургии



000 «Сентисс Рус»
111033, Москва, Золоторожский вал, д. 11, стр. 21
Тел.: +7 (495) 229-76-63, факс: +7 (495) 229-76-64
sentiss@sentisspharma.com
www.sentiss.ru

МАТЕРИАЛ ПРЕДНАЗНАЧЕН ДЛЯ МЕДИЦИНСКИХ И ФАРМАЦЕВТИЧЕСКИХ РАБОТНИКОВ

