

Сравнительный анализ клинико-функциональных результатов задней послойной кератопластики с использованием фемтосекундного лазера и микрокератома

Б.Э. Малюгин, Н.Ф. Шилова, О.П. Антонова, Н.С. Анисимова, И.Н. Шормаз

ФГАУ «НМИЦ «МНТК «Микрохирургия глаза» им. акад. С.Н. Федорова» Минздрава России, Москва

РЕФЕРАТ

Цель. Сравнить клинико-функциональные результаты задней послойной кератопластики (ЗПК) с выкраиванием трансплантата при помощи лазера (ФЛ-ЗПК) либо механического автоматизированного микрокератома (ЗАПК).

Материал и методы. В проспективное моноцентровое рандомизированное исследование включено 38 пациентов (39 глаз) с эндотелиальной дистрофией роговицы Фукса и сопутствующей катарактой. В основной группе, 19 пациентов (19 глаз), проведена ФЛ-ЗПК и факоэмульсификация с имплантацией ИОЛ. В группе контроля, 19 пациентов (20 глаз), выполнена ЗАПК с использованием микрокератома одновременно с факоэмульсификацией и имплантацией ИОЛ. В ходе исследования применялись стандартные и специализированные (оптическая когерентная томография переднего отрезка глаза, иммерсионная конфокальная микроскопия, кератопахиметрия, эндотелиальная микроскопия) методы обследования. Оценка геометрии трансплантата проводили, изучая соотношение его толщин в центре и на периферии (индекс Ц:П). Максимальный срок наблюдения за оперированными пациентами составил 1 год.

Результаты. В основной группе прозрачное приживание зарегистрировано в 89,5% случаев, в группе контроля – в 95%. В отдаленные сроки наблюдения (более 6 мес.) не выявлено различий по

Офтальмохирургия. 2019;1:20–26.

казателей НК03 и К03 между группами ($p > 0,05$). В основной и контрольной группах значения Ц:П составили 0,88 (0,85; 0,95) и 0,55 (0,48; 0,68) соответственно ($p < 0,001$). Значение гиперметропического сдвига в основной группе было равно $0,27 \pm 0,9$ дптр и $1,25 \pm 0,81$ дптр – в группе контроля ($p = 0,002$). Выявлена взаимосвязь между гиперметропическим сдвигом и индексом Ц:П трансплантата ($r = -0,406$; $p = 0,019$). Снижение ПЭК к 12 мес. наблюдения в основной группе была выше, чем в контрольной, составив $64,1 \pm 8,8$ и $54,6 \pm 4,8\%$ соответственно ($p < 0,001$).

Заключение. Клинико-функциональные результаты в ближайшие и отдаленные сроки наблюдения были сопоставимы между двумя вариантами техники операции. Использование фемтосекундного лазера позволяет получить более равномерный по своей толщине трансплантат по сравнению с техникой ЗАПК. Нами выявлено наличие зависимости между индексом Ц:П трансплантата и развитием гиперметропии у пациентов после операции, а также подтвержден меньший гиперметропический сдвиг ($0,27 \pm 0,9$ дптр) при ФЛ-ЗПК в сравнении с ЗАПК ($1,25 \pm 0,81$ дптр).

Ключевые слова: эндотелиальная дистрофия роговицы, задняя послойная кератопластика, фемтосекундный лазер, микрокератом, рефракция, гиперметропический сдвиг, эндотелий роговицы. ■

Авторы не имеют финансовых или имущественных интересов в упомянутых материале и методах.

ABSTRACT

Clinical and functional results following femtosecond laser-assisted DSEK versus microkeratome-assisted DSAEK surgeries. A comparative study

B.E. Malyugin, N.F. Shilova, O.P. Antonova, N.S. Anisimova, I.N. Shormaz

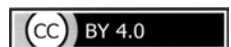The S. Fyodorov Eye Microsurgery Federal State Institution, Moscow, Russia

Purpose. To compare the clinical and functional outcomes of posterior lamellar keratoplasty using the femtosecond laser (FS-DSEK) and manual microkeratome (DSAEK) for graft preparation.

Material and methods. The prospective single-center randomized study included 38 patients (39 eyes) with simultaneous Fuchs endothelial dystrophy and cataract. There were enrolled in the study group 19 patients (19 eyes) following FS-DSEK combined with phacoemulsification and IOL implantation. The control group included 19 patients (20 eyes) following microkeratome-assisted DSAEK combined with phacoemulsification and

IOL implantation. Pre- and post-operatively the standard and special diagnostic methods were used (optical coherence tomography, confocal immersion microscopy, keratopachymetry, endothelial microscopy). Evaluation of transplant geometry was performed using the ratio between central and peripheral graft thickness (C:P ratio). The maximum follow-up period was 1 year.

Results. In the study group the corneas were transparent in 89.5% of cases and 95% in the control group. At long-term follow-up periods (6 months and more) postoperatively there were no significant difference



of UCVA and BCVA between groups ($p > 0.05$). In the study and control group the median C:P ratio were 0.88 (0.85; 0.95) and 0.55 (0.48; 0.68), respectively ($p < 0.001$). The mean hyperopic shifts in the study group were $0.27 \pm 0.9D$ and $1.25 \pm 0.81D$ in the control group ($p = 0.002$). A correlation was revealed between hyperopic shift and C:P ratio of transplant, ($r = 0.406$; $p = 0.019$). Endothelial cell density loss at 12 months in the study group was higher in comparison to the control group and averaged $64.1 \pm 8.8\%$ and $54.6 \pm 4.8\%$, respectively ($p < 0.001$).

Conclusion. Clinical and functional results in the early and long-term follow-up periods were comparable between both surgical techniques. The use of femtosecond laser in comparison to microkeratome-assisted

DSAEK allows to obtain a more uniform graft creation in its thickness. We detected a correlation between the C:P ratio index and the development of hyperopic shift. For the first time the presence of a smaller hyperopic shift was confirmed ($0.27 \pm 0.9D$) in FS-DSEK compared with microkeratome-assisted DSAEK ($1.25 \pm 0.81D$).

Key words: *corneal endothelial dystrophy, posterior lamellar keratoplasty, femtosecond laser, microkeratome, refraction, hyperopic shift, corneal endothelium.* ■

No author has a financial or proprietary interest in any material or method mentioned.

Fyodorov Journal of Ophthalmic Surgery. 2019;1:20–26.

АКТУАЛЬНОСТЬ

В настоящее время все больше внимания роговичных хирургов всего мира уделяется эндотелиальной кератопластике как наиболее эффективному методу лечения патологии задних слоев роговицы [1-4]. Эндотелиальная дистрофия роговицы Фукса является наиболее распространенной формой дистрофии роговицы. Частота встречаемости у пациентов старше 50 лет в Российской Федерации составляет 3,8% [5] и коррелирует с распространенностью среди европейцев составляющей 4-4,5% [6]. Зачастую пациентам с эндотелиальной дистрофией роговицы Фукса, ввиду наличия сопутствующей катаракты, требуется комбинированное хирургическое лечение. Известно, что одномоментное выполнение эндотелиальной кератопластики с факоэмульсификацией (ФЭ) и имплантацией интраокулярной линзы (ИОЛ), или так называемая «новая тройная процедура» (new triple procedure – англ.), является безопасным и высокоэффективным вмешательством [7].

На сегодняшний момент предложено множество модификаций эндотелиальной кератопластики, которые отличаются качественными характеристиками трансплантата (толщиной, наличием или отсутствием стромальной ткани [8-10] и способом выкраивания трансплантата [1, 11, 12]).

Наиболее широкое распространение получила задняя автоматизированная послойная кератопластика (ЗАПК) [1, 11]. Однако, ввиду особенностей анатомии роговицы (ее неравномерной толщины) и специфи-

ки хирургической техники, готовый трансплантат в ходе ЗАПК представляет собой линтикулу вогнутой формы, более тонкую в центре. Ее добавление к задним слоям собственной роговицы пациента приводит к недостаточно точно прогнозируемому, хотя и умеренному гиперметропическому сдвигу рефракции в послеоперационном периоде.

Внедрение в практику фемтосекундных технологий, обеспечивающих формирование равномерно по толщине трансплантата, является перспективной методикой, которая по сравнению с автоматизированной технологией потенциально способна обеспечить повышение зрительных функций, в том числе за счет снижения гиперметропического сдвига. Повышение предсказуемости рефракции глаза особенно важно для расчета оптической силы ИОЛ при комбинированном вмешательстве (кератопластика с проведением ФЭ и имплантацией ИОЛ).

До настоящего момента не вполне изучены отдаленные результаты комбинированных операций с использованием ФСЛ, под вопросом остается и безопасность выкраивания трансплантата со стороны эндотелия, также как и влияние этой техники на долгосрочную потерю эндотелиальных клеток в послеоперационном периоде. Обращают на себя внимание отдельные публикации об относительно большей потере количества эндотелиальных клеток при лазерной технологии в сравнении с ЗАПК [3, 4, 13].

Таким образом, на данном этапе развития технологии эндотелиальной кератопластики актуален сравнительный анализ отдаленных результатов и определение реальных

преимуществ и недостатков различных технологий заготовки трансплантата, что позволит определить пути дальнейшего совершенствования данного метода.

ЦЕЛЬ

Провести анализ клинико-функциональных результатов фемтосекундной лазерной задней послойной кератопластики (ФЛ-ЗПК) в сравнении с ЗАПК, предполагающей использование микрокератома.

МАТЕРИАЛ И МЕТОДЫ

Данная работа представляет собой проспективное и моноцентровое исследование. Под наблюдением находились 38 пациентов (39 глаз), из которых 24 женщины и 14 мужчин в возрасте $71,13 \pm 13,7$ года. Основную группу составили 19 пациентов (19 глаз), которым была выполнена комбинированная ФЛ-ЗПК с факоэмульсификацией (ФЭ) и имплантацией ИОЛ с фиксацией в капсульном мешке. В группу контроля вошли 19 пациентов (20 глаз) после ЗАПК с использованием микрокератома для подготовки трансплантата и одномоментной ФЭ с внутрикапсульной имплантацией ИОЛ.

Критерием включения пациентов в исследование стало наличие эндотелиальной дистрофии роговицы Фукса и осложненной катарак-

Для корреспонденции:

Шилова Наталья Федоровна, аспирант.
E-mail: nfokulist88@yandex.ru
ORCID ID: 0000-0002-2453-6649

ты 2-3 степени плотности по LOCS III [14]. Расчет ИОЛ проводили при помощи IOL Master 500 (Carl Zeiss, Meditec, США) ($n=31$), в ряде случаев ($n=7$) при выраженном отеке роговицы для определения передне-задней оси глаза применяли ультразвуковое сканирование (Sonomed Inc, США). При длине глаза <22 мм использовали формулу HofferQ, в других случаях – SRK/T. Расчет в обеих группах проводили с учетом поправки на возможный гиперметропический сдвиг в 1,5 дптр [15].

У исследуемых пациентов среди сопутствующей патологии глазного яблока диагностировали осевую миопию ($n=7$), возрастную макулярную дегенерацию ($n=6$), не оперированную медикаментозно компенсированную первичную открытоугольную глаукому ($n=2$) и гиперметропию высокой степени ($n=1$).

В сроки наблюдения 1 неделя, 1, 3, 6 и 12 мес. проводили стандартные (визометрия, тонометрия, периметрия, биомикроскопия) и специализированные методы исследования (оптическая когерентная томография (ОКТ) переднего сегмента глаза (Visante, Carl Zeiss, Германия), иммерсионная конфокальная микроскопия роговицы (Confoscan-4, Nidek, Япония).

Техника оперативных вмешательств. Этап факоэмульсификации (ФЭ) проводили по общепринятой методике с применением техники фако-чоп, используя хирургическую систему Stellaris (Bausch&Lomb) через корнеосклеральный тоннельный доступ шириной 2,0 мм, расположенный в височном меридиане. После имплантации гидрофобной акриловой ИОЛ в капсульный мешок, метчиком диаметром 8,0 мм на роговице делали отметку кольцевой зоны границ удаления десцеметовой мембраны (ДМ). Центральный десцеметорексис выполняли в среде когезивного вискоэластика (ВЭ) (Provisc, Alcon) микрокрючком в пределах отмеченной зоны. После чего в меридиане 6 часов формировали колобому радужки при помощи загнутой иглы 25G и микрохирургического крючка (по Сински). ВЭ аспирировали и в парацентез на 12 часах устанавливали канюлю с трубкой для непрерывной подачи ирригационной жидкости в перед-

нюю камеру. Трансплантат вводили в переднюю камеру через основной разрез, предварительно расширенный до 4,5 мм, с использованием глайда (по Бузину). Изогнутый цанговый пинцет (23G) проводили через парацентез, расположенный напротив основного разреза, выводили через основной разрез и захватывали край донорского трансплантата, втягивая его в переднюю камеру. На основной разрез накладывали 2 узловых шва (нейлон 10/0), переднюю камеру заполняли стерильным воздухом. Под конъюнктиву вводили растворы антибиотика (гентамицин) и стероида (дексаметазон).

Для формирования трансплантата в опытной группе использовали фемтосекундный лазер LDV Z8 (Ziemer, Швейцария). Рез донорской ткани осуществляли со стороны эндотелия на глубину 125 мкм. Для стромального реза нами были использованы следующие параметры: скорость реза по строме 4,0 mm/s, мощность 125%. Для формирования вертикальных границ: глубина 120 мкм, скорость реза 20,0 mm/s, мощность 145%, время фемтодиссекции не более 30 секунд. Остаточные тканевые мостики в послойном срезе (между трансплантатом и глубже лежащей стромой) разделяли тупым шпателем. В группе контроля, при заготовке трансплантата, использовали микрокератом LSK-ONE Moria (Moria, Antony, Франция). Использовали одноразовую головку с глубиной выстояния лезвия 550 мм. Рез донорской ткани осуществляли со стороны эпителиа после установки корнеосклерального диска в специальный держатель (искусственная передняя камера).

Статистическую обработку данных выполняли при помощи программы IBM SPSS Statistics 23 (IBM, Armonk, NY, США). Нормальность распределения определяли с помощью критерия Шапиро-Уилка. Данные представлены в виде ($M \pm \sigma$), в случае нормального распределения и Me (Q1;Q3), если данные имели неправильное распределение. Статистическую значимость различий между группами определяли с помощью параметрических и непараметрических критериев (t-критерий Стьюдента, T-критерий Вилкоксона, U-критерий Манна-Уитни). Корре-

ляционную зависимость определяли с помощью коэффициента корреляции Спирмена. Зависимость при коэффициенте корреляции r (по шкале Чеддока) 0,1-0,3 считали слабой, выше 0,3 до 0,5 – умеренной, выше 0,5 до 0,7 – заметной. Статистически значимым считали уровень $p < 0,05$.

РЕЗУЛЬТАТЫ

В ходе подготовки донорского трансплантата, а также при выполнении операций осложнений не было зарегистрировано. Послеоперационный период характеризовался ареактивным течением во всех случаях. В основной группе у 1 пациента (5,26%) наблюдали прогрессирующую периферическую отслойку трансплантата, потребовавшую повторного введения воздуха в переднюю камеру. Прозрачное приживание в сроки до 1 года наблюдали в 89,5% случаев в основной группе и в 95% – в группе контроля. Двум пациентам (10,5%) в основной группе и 1 пациенту (5%) группы контроля потребовалось выполнение повторной кератопластики ввиду первичной дисфункции эндотелия трансплантата в сроки 3 мес. после первой операции.

Динамика некорректируемой остроты зрения (НКОЗ) и корригируемой остроты зрения (КОЗ) в послеоперационном периоде у пациентов обеих групп представлена на графиках (рис. 1, 2). В послеоперационном периоде выявлено увеличение показателей НКОЗ и КОЗ в обеих группах. Через 1 мес. статистически значимых различий НКОЗ и КОЗ между группами выявлено не было ($p=0,241$ и $p=0,098$ соответственно). Через 3 мес. лучшая острота зрения была выявлена в контрольной группе, где средние значения НКОЗ и КОЗ составили $0,25 \pm 0,79$ и $0,32 \pm 0,14$; в то время как в основной группе – $0,15 \pm 0,08$ и $0,26 \pm 0,10$ ($p=0,010$ и $p=0,043$ соответственно). Через 6 мес. острота зрения оставалась стабильной, при этом статистически значимых различий НКОЗ и КОЗ между группами выявлено не было ($p > 0,05$). Однако к 1 году наблюдений лучшая острота зрения была выявлена в контрольной группе, где средние значения

КОЗ составили $0,45 \pm 0,1$; в то время как в основной группе – $0,34 \pm 0,09$ ($p=0,033$). При этом статистически значимых различий НКОЗ при сроке наблюдения в 1 год выявлено не было ($p>0,05$).

В обеих группах зарегистрировано статистически значимое снижение показателей средней кератометрии в отдаленные сроки наблюдения в сравнении с дооперационными значениями ($p<0,001$). Однако статистически достоверных различий между показателями послеоперационной средней кератометрии в основной и контрольной группах выявлено не было, Ме 42,8 дптр (41,6; 43,9) и Ме 43,0 дптр (42,6; 44,1) ($p=0,69$). Сравнительный анализ значений послеоперационного астигматизма в обеих группах не выявил статистически достоверных различий и составил в основной группе Ме 0 дптр (-1,5; 0) и в контрольной группе Ме -0,25 дптр (-1,4; 0) ($p=0,79$).

В основной группе средние значения расчетного сферического эквивалента составили $-1,23 \pm 0,27$ дптр, средние значения фактического сферического эквивалента, полученного в послеоперационном периоде $-0,99 \pm 1,24$ дптр ($p=0,234$). В группе контроля были выявлены статистически достоверные различия между расчетным сферическим эквивалентом и фактическим сферическим эквивалентом, средние значения составили $-1,6 \pm 0,76$ и $-0,38 \pm 0,88$ дптр соответственно ($p<0,001$). При сравнительном анализе величины гиперметропического сдвига были выявлены статистически значимые различия между основной и контрольной группами, средние значения в которых составили $0,27 \pm 0,9$ и $1,25 \pm 0,81$ дптр ($p=0,002$) (рис. 3).

В послеоперационном периоде у пациентов обеих групп зарегистрировали постепенное снижение ПЭК роговицы (табл. 1). При проведении сравнительного анализа в сроки наблюдения 3 и 6 мес. статистически значимых различий между основной и контрольной группами выявлено не было ($p>0,05$). При наблюдении в течение 12 мес. разница в потере ПЭК между группами была статистически достоверна, при этом большая потеря наблюдалась в основной группе ($p<0,001$).

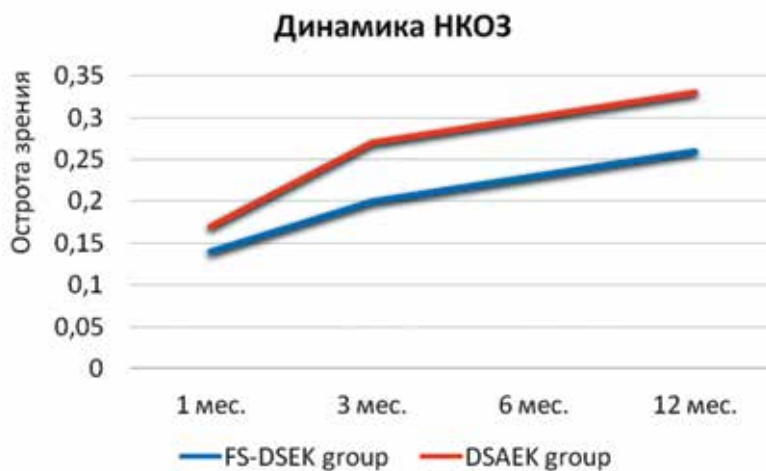


Рис. 1. Динамика изменения НКОЗ в исследуемых группах

Fig. 1. Changes of UCVA in the study groups

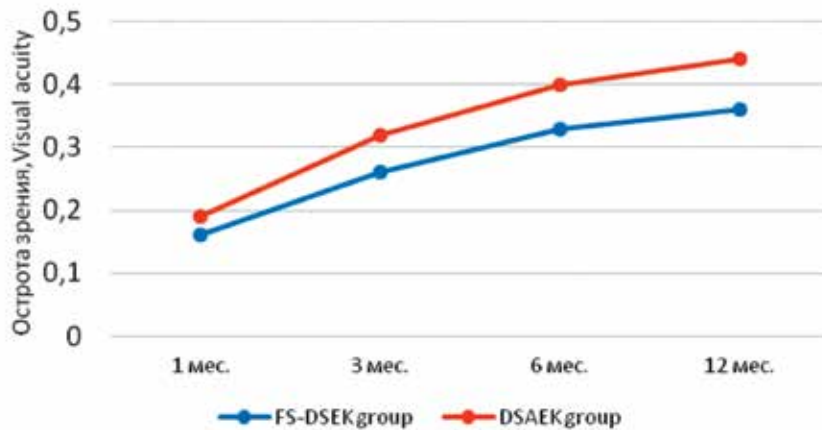


Рис. 2. Динамика КОЗ в исследуемых группах

Fig. 2. Changes of BCVA in the study groups

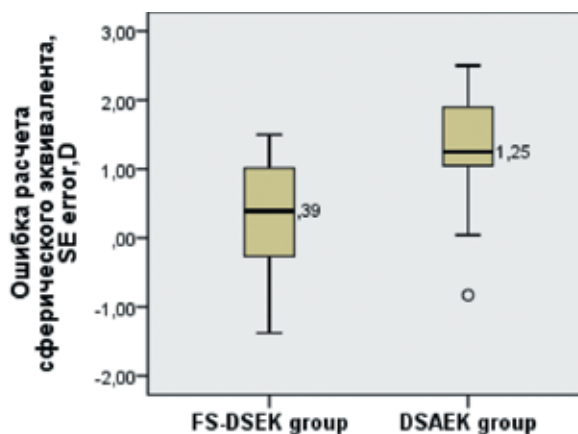


Рис. 3. Диаграмма «ящик с усами», значения ошибки расчета сферического эквивалента (дптр) в двух группах. Средняя линия внутри столбика указывает медиану значений. Между группами выявлены статистически значимые различия ($p<0,001$)

Fig. 3. Box plot of values of SE error (diopter) in 2 groups. Bold lines within boxes represent the median. Statistically significant differences between the groups were revealed ($p<0,001$)

Таблица 1

**Динамика потери ПЭК (%) по данным конфокальной микроскопии
в различные сроки послеоперационного наблюдения**

Table 1

Dynamics of ECD (%) loss according to confocal microscopy in different follow-up periods

	3 мес. 3 months	6 мес. 6 months	12 мес. 12 months
FS-DSEK группа (n=19) FS-DSEK group (n=19)	46,4±10,7%	60,6±8,7%	64,1±8,8%
DSAEK группа (n=20) DSAEK group (n=20)	39,4±7,9%	50,6±3,8%	54,6±4,8%
P*	>0,05	>0,05	<0,001*

Таблица 2

Динамика изменения ЦТР по данным ОКТ переднего отрезка глаза в динамике послеоперационного периода

Table 2

Dynamics of CCT according anterior segment OCT in different follow-up periods

	1 мес. 1 month	3 мес. 3 months	6 мес. 6 months	12 мес. 12 months
FS-DSEK группа (n=19) FS-DSEK group (n=19)	623,7±75,9	578,5±38,9	555,2±31,2	553,7±28,7
DSAEK группа (n=20) DSAEK group (n=20)	606,9±56,7	564,1±34,9	543,3±26,8	532,5±23,7

Динамика показателей центральной толщины роговицы (ЦТР) с использованием метода ОКТ отображена в *табл. 2*. Через 12 мес. после операции в обеих группах отмечали уменьшение ЦТР. Средние значения центральной толщины трансплантата на этом сроке наблюдения в основной группе составили 82,25±17,7 мкм и 90,8±24,9 мкм – в группе контроля (p=0,187). Сравнительный анализ соотношения центральной толщины трансплантата к его толщине на периферии (Ц:П) выявил статистически значимые различия между группами. В основной группе донорский трансплантат был равномерен по толщине, средние значения Ц:П составили 0,88 (0,85; 0,95), в то время как средние значения Ц:П контрольной группы были 0,55 (0,48; 0,68) (p<0,001) (*рис. 4*). Проведение корреляционного анализа выявило умеренные отрицательные связи между гиперметропическим сдвигом и показателем Ц:П трансплантата (r=-0,406; p=0,019).

ОБСУЖДЕНИЕ

К основным тенденциям развития эндотелиальной кератопластики в последнее десятилетие следует отнести разработку технологий, направленных на получение тонкого и равномерного по толщине трансплантата, обеспечение оптимального качества поверхности среза и минимизацию влияния технологии выкраивания на плотность эндотелиальных клеток. При этом исследователи разрабатывали два принципиально разных направления – механический срез при помощи автоматизированного кератома (многократные послойные срезы для уменьшения толщины трансплантата, техники дегидратации стромы донора с использованием воздуха, применение специальных консервационных сред и пр.), а также применение лазеров. В последнем случае чаще всего использовали фемтосекундный лазер

(ФЛ-ЗПК), реже – эксимерный или их комбинацию.

Одним из наиболее важных аспектов применения вышеуказанных вариантов техники является оценка возможности достижения высокой остроты зрения после выполненной задней послойной кератопластики при помощи лазерных и микрокератомных технологий. По некоторым данным результаты КОЗ через год наблюдений за пациентами после ФЛ-ЗПК были сопоставимы с таковыми, достигаемыми при СКП [16]. Известно, что последние превосходят существенно зрительные результаты, получаемые при использовании техники ЗАПК.

И напротив, ряд исследователей сообщили о более высокой КОЗ у пациентов после ЗАПК по сравнению с группой ФЛ-ЗПК [17]. Следует отметить, что Heintelman и соавт. использовали лазерную установку iFS-60 (Abbott Medical Optics, США), и выкраивание трансплантата лазером осуществляли со стороны эпи-

теля. В нашем исследовании применен высокочастотный низкоэнергетический лазер Femto LDV Z8 (Ziemer, Швейцария), а выкраивание трансплантата проводили с эндотелиальной стороны с использованием так называемой инвертной техники, когда роговица помещается в специальный держатель эндотелием вверх. При этом сравнительный анализ НКОЗ и КОЗ через 6 мес. наблюдения достоверных различий между группами ФЗПК и ЗАПК не показал. Однако к году лучшую корригированную остроту зрения мы наблюдали в группе с использованием механического микрокератома (ЗАПК).

При этом обращает на себя внимание факт относительно невысокого уровня показателя КОЗ в отдаленном периоде в обеих группах ЗАПК и ФЛ-ЗПК, полученный нами и составивший $0,45 \pm 0,1$ и $0,34 \pm 0,09$ соответственно. Это существенно меньше результатов, достигнутых в аналогичные сроки по данным литературы. Так Li и соавт. докладывали об остроте зрения после ЗАПК 0,5 и выше в 93,5% к первому году наблюдений. По данным исследования Коелниг и соавт. острота зрения 0,5 и выше после ЗАПК наблюдалась в 61,8% случаев на момент 6 мес. наблюдений. Факт более низкой остроты у оперированных нами пациентов может быть объясним с позиции наличия сопутствующей патологии глазного яблока. Также мы не можем исключить того, что прозрачность собственной роговицы у оперированных нами пациентов восстановилась не полностью. Известно, что последнее зависит от наличия дистрофических изменений стромы, которые прогрессируют по мере развития эндотелиальной дистрофии роговицы. Наличие деструктивных изменений собственной стромы было связано с проведением оперативных вмешательств при далеко зашедших стадиях заболевания в результате позднего обращения пациентов и с продолжительными сроками ожидания операции. В нашем случае сроки проведения операции от начала развития заболевания варьировались от 11 до 18 мес., в среднем составив $13,2 \pm 1,7$ мес.

Следующий важный аспект результативности проведенных операций связан с оценкой влияния формы трансплантата на оптический

результат. Известно, что при технике ЗАПК с использованием микрокератома формируется трансплантат в форме «мениска». Ранее неоднократно было показано воздействие архитектоники заднего послойного трансплантата на сдвиг рефракции в послеоперационном периоде [18-20]. Так, в 2008 г. Уоо и соавт. на основании данных ОКТ переднего отрезка глаза впервые предложили индекс, отражающий разницу толщины трансплантата в центре и на периферии (Ц:П) [21]. Авторы также выявили значительную корреляцию данного индекса с развитием гиперметропического сдвига в послеоперационном периоде ($r=0,65$, $P<0,001$).

Позже была описана инвертная техника выкраивания трансплантата с использованием фемтосекундного лазера, при этом авторы указывали на возможность получения трансплантата равномерной толщины, обеспечиваемого высокой точностью работы лазера и проведением среза параллельно апплинуемой поверхности [22, 23]. Однако ранее оценка равномерности получаемого при помощи лазера трансплантата с применением индекса «Ц:П» не проводилась. По данным, полученным нами, указанный индекс в группе ФЛ-ЗПК был близок к 1,0. Это свидетельствует о симметричности и равномерности профиля получаемой донорской лентиккулы. При сравнении значений «Ц:П» в группах ЗАПК и ФЛ-ЗПК выявлены статистически значимые различия между ними ($p<0,001$). Это показывает, что процесс подготовки трансплантата при использовании инвертной техники и ФЛ обеспечивает ряд преимуществ в сравнении с микрокератомом. Также нами отмечена умеренная обратная взаимосвязь между «Ц:П» и наличием гиперметропического сдвига рефракции пациентов в послеоперационном периоде ($r=0,406$, $p=0,019$). Данные факты позволяют утверждать, что равномерный по толщине трансплантат обладает рядом оптических преимуществ.

По данным литературы величина гиперметропического сдвига после ЗАПК с использованием микрокератома варьирует в широких пределах, в среднем составляя от $1,19 \pm 1,32$ дптр [24] до $1,41 \pm 0,59$ дптр [18]. С другой стороны, использование ультра-

ХИРУРГИЯ РОГОВИЦЫ

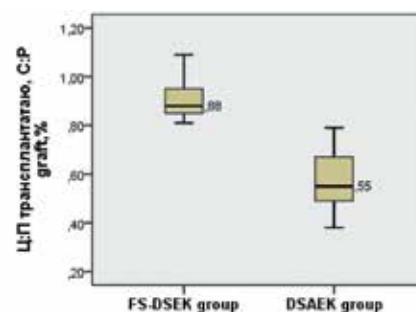


Рис. 4. Диаграмма значений Ц:П трансплантата (%) в исследуемых группах. Между группами выявлены статистически значимые различия ($p<0,001$)

Fig. 4. Diagram of values of C:P graft (%) in the study groups. Statistically significant differences between the groups were revealed ($p<0.001$)

тонких трансплантатов и техники двойного реза микрокератомом позволяет уменьшить значения гиперметропического сдвига до $0,78 \pm 0,59$ дптр [25] и даже $0,31 \pm 2,35$ дптр [1, 26].

Однако ряд авторов указывает на более высокий риск перфорации при использовании техники многократных резов микрокератомом, что в условиях дефицита донорского материала существенно ограничивает ее применение [13, 27]. В данном исследовании величина гиперметропического сдвига в группе, где применяли механический микрокератом, составила $1,25 \pm 0,81$ дптр, а в группе ФЛ-ЗПК – всего $0,27 \pm 0,9$ дптр ($p=0,002$). Практическая значимость полученной информации заключается в возможности учесть её при расчетах ИОЛ при одномоментных операциях, когда ФЛ-ЗПК сочетается с удалением катаракты.

Плотность эндотелиальных клеток (ПЭК) трансплантата и динамика её потери в послеоперационном периоде являются существенно важными с позиций обеспечения долгосрочной прозрачности пересаженной ткани. Травма клеток может происходить на разных этапах операции, но особенно при выкраивании трансплантата и в момент его имплантации в переднюю камеру глаза, расправления и фиксации пузырьком воздуха или газа. Среди возможных причин утраты монослоя клеток эндотелия при инвертной технике выкраивания наиболее существенными являются сам факт аппланации и прямой контакт интерфейса лазера с клетками. Также игра-

ют роль прямое воздействие лазерного излучения (при повышении энергии клетки страдают в большей степени), толщина трансплантата (при меньшей толщине травма клеток больше) и работа шпателем в интерфейсе с целью рассечения перемычек и тканевых мостиков, оставшихся после фемтодиссекции [28].

В то же время экспериментальные исследования показали относительно небольшую потерю ЭК непосредственно в процессе аппланации, которая не превышала 10% [23, 28]. С целью уменьшения потери клеток во время аппланации некоторые хирурги рекомендуют наносить на поверхность эндотелия раствор ВЭ [28]. Эта точка зрения разделяется далеко не всеми. Так, Яковлева С. с соавт. в 2017 г. в ходе эксперимента выявила, что нанесение ВЭ на поверхность эндотелия сопровождается появлением складчатости роговицы при аппланации, следствием чего является формирование неравномерного по толщине трансплантата. Таким образом, вопрос использования ВЭ в момент аппланации для защиты эндотелия при инвертной технике лазерного выкраивания до сих пор является дискуссионным.

По данным литературы снижение ПЭК после ЗАПК к году наблюдений варьирует в пределах от 29 до 61% и в среднем составляет около 41% [11, 24, 29]. При сравнении двух групп пациентов, оперированных нами, большая потеря ПЭК была выявлена после ФЛ-ЗПК, она составила $64,1 \pm 8,8\%$, в то время как после ЗАПК – $54,6 \pm 4,8\%$.

ВЫВОДЫ

1. При анализе клинико-функциональных результатов после ЗАПК и ФЛ-ЗПК констатирована сопоставимость их величин и динамики как в ближайшие, так и в отдаленные сроки наблюдения. Задняя послонная кератопластика с формированием трансплантата фемтосекундным лазером с стороны эндотелия позволяет получить более симметричный по профилю трансплантат, сопровождающийся существенным уменьшением гиперметропического сдвига рефракции в послеоперационном периоде у оперированных пациентов ($0,27 \pm 0,9$ дптр по сравнению с $1,25 \pm 0,81$ дптр).

2. Отмеченный нами факт большей потери ЭК при технике ФЛ-ЗПК по сравнению с ЗАПК ставит вопрос разработки эффективных методов и приемов, обеспечивающих сохранность эндотелия роговицы при лазерной технологии подготовки роговичного трансплантата для эндотелиальной кератопластики.

ЛИТЕРАТУРА

1. Малюгин Б.Э., Мороз З.И., Борзенко С.А. и др. Первый опыт и клинические результаты задней автоматизированной послонной кератопластики (ЗАПК) с использованием предварительно выкроенных консервированных ультракоротких роговичных трансплантатов. Офтальмохирургия. 2013;3:12-16. [Malyugin B.E., Moroz Z.I., Borzenok S.A. et al. First experience and clinical results of DSAEK utilizing the pre-cut ultrathin grafts. *Oftal'mokhirurgiya*. 2013;3:12-16. (In Russ.)] Available from: <https://doi.org/10.25276/0235-4160-2013-3-12-16>.
2. Дроздов И.В. Хирургическое лечение эпителиально-эндотелиальной дистрофии роговицы методом задней автоматизированной послонной кератопластики с использованием ультракоротких трансплантатов. Дис. ... канд. мед. наук. М., 2013. [Drozdov I.V. Khirurgicheskoye lecheniye epitelial'no-ndotelial'noi distrofii rogovitsy metodom zadnei avtomatizirovannoi posloinoi keratoplastiki s ispol'zovaniem ul'tratonkikh transplantatov. Dis. ... kan-ta med. nauk. M., 2013. (In Russ.)]
3. Погорелова С.С., Грдиканьян А.А., Ченцова Е.В. и др. Анализ плотности эндотелиальных клеток в среднесрочный период наблюдения после эндотелиальной кератопластики с формированием трансплантата фемтосекундным лазером со стороны эндотелия. Российский медицинский журнал. 2016;1:10-13. [Pogorelova S.S., Grdikanyan A.A., Chentsova E.V. et al. The analysis of density of endothelium cells in medium-term period of observation after endothelium keratoplasty with formation of transplant using femtosecond laser from the side of endothelium. *Rossiiskii meditsinskii zhurnal*. 2016;1:10-13. (In Russ.)]
4. Яковлева С.С. Инвертное фемтолазерное формирование трансплантата для задней кератопластики. Дис. ... канд. мед. наук. М., 2017. [Yakovleva S.S. Invertnoye femtolazernoye formirovaniye transplantata dlya zadnei keratoplastiki. Dis. ... kan-ta med. nauk. M., 2017.]
5. Антонова О.П. Современные аспекты диагностики и лечения первичной эндотелиальной дистрофии роговицы (Фукса). Дис. ... канд. мед. наук. М., 2017. [Antonova O.P. Sovremennyye aspekty diagnostiki i lecheniya pervichnoi ndotelial'noi distrofii rogovitsy (Fuksa). Dis. ... kan-ta med. nauk. M., 2017. (In Russ.)]
6. Afshari N.A., Pittard A.B., Siddiqui A., Klintonworth G.K. Clinical study of fuchs corneal endothelial dystrophy leading to penetrating keratoplasty: A 30-year experience. *Arch. Ophthalmol.* 2006;6:777-780. Available from: <https://doi.org/10.1001/archophth.124.6.777>.
7. Terry M.A., Shamie N., Chen E.S. et al. Endothelial Keratoplasty for Fuchs' Dystrophy with Cataract. Complications and Clinical Results with the New Triple Procedure. *Ophthalmology*. 2009;4:631-639. Available from: <https://doi.org/10.1016/j.ophtha.2008.11.004>.
8. Melles G.R.J., Ong T.S., Ververs B., van der Wees J. Descemet membrane endothelial keratoplasty (DMEK). *Cornea*. 2006;2:199-206. Available from: <https://doi.org/10.1111/j.1574-695X.2006.00082.x>.
9. Da Reitz Pereira C., Guerra F.P., Price F.W., Price M.O. Descemet's membrane automated endothelial keratoplasty (DMAEK): Visual outcomes and visual quality. *Br. J. Ophthalmol.* 2011;7:951-954. Available from: <https://doi.org/10.1136/bjo.2010.191494>.
10. Sikder S., Snyder R.W. Femtosecond laser preparation of donor tissue from the endothelial side. *Cornea*. 2006;4:416-422. Available from: <https://doi.org/10.1097/01.icco.0000195948.86071.98>.
11. Gorovoy M.S. Descemet-stripping automated endothelial keratoplasty. *Cornea*. 2006;8:886-889. Available from: <https://doi.org/10.1097/01.icco.0000214224.90743.01>.
12. Mehta J.S., Parthasarathy A., Por Y.-M. et al. Femtosecond laser-assisted endothelial keratoplasty: a

laboratory model. *Cornea*. 2008;27:706-712. Available from: <https://doi.org/10.1097/qai.0b013e31815ee267>.

13. Rosa A.M., Silva M.F., Quadrado M.J. et al. Femtosecond laser and microkeratome-assisted Descemet's stripping endothelial keratoplasty: First clinical results. *Br. J. Ophthalmol.* 2013;9:1104-1107. Available from: <http://dx.doi.org/10.1136/bjophthalmol-2012-302378>.
14. Chylack L.T., Wolfe J.K., Singer D.M. et al. The Lens Opacities Classification System III. *Arch. Ophthalmol.* 1993;6:831-836.
15. Covert D.J., Koenig S.B. New Triple Procedure: Descemet's Stripping and Automated Endothelial Keratoplasty Combined with Phacoemulsification and Intraocular Lens Implantation. *Ophthalmology*. 2007;6:670-674.
16. Dickman M.M., Cheng Y.Y.Y., Berendschot T.T.J.M. et al. Effects of graft thickness and asymmetry on visual gain and aberrations after descemet stripping automated endothelial keratoplasty. *JAMA Ophthalmol.* 2013;6:737-744. Available from: <https://doi.org/10.1001/jamaophthalmol.2013.73>.
17. Heinzelmann S., Maier P., Böhlinger D. et al. Visual outcome and histological findings following femtosecond laser-assisted versus microkeratome-assisted DSAEK. *Graefes Arch. Clin. Exp. Ophthalmol.* 2013;8:1979-1985. Available from: <https://doi.org/10.1007/s00417-013-2359-7>.
18. Bahar I., Kaiserman I., Livny E. et al. Changes in corneal curvatures and anterior segment parameters after descemet stripping automated endothelial keratoplasty. *Curr. Eye Res.* 2010;11:961-966. Available from: <https://doi.org/10.3109/02713683.2010.506967>.
19. Dupps W.J., Qian Y., Meisler D.M. Multivariate model of refractive shift in Descemet-stripping automated endothelial keratoplasty. *J. Cataract Refract. Surg.* 2008;4:578-584. Available from: <https://doi.org/10.1016/j.jcrs.2007.11.045>.
20. Holz H.A., Meyer J.J., Espandar L. et al. Corneal profile analysis after Descemet stripping endothelial keratoplasty and its relationship to postoperative hyperopic shift. *J. Cataract Refract. Surg.* 2008;34:211-214. Available from: <https://doi.org/10.1016/j.jcrs.2007.09.030>.
21. Yoo S.H., Kymionis G.D., Deobhakta A.A. et al. One-year results and anterior segment optical coherence tomography findings of descemet stripping automated endothelial keratoplasty combined with phacoemulsification. *Arch. Ophthalmol.* 2008;8:1052-1055. Available from: <https://doi.org/10.1001/archophth.126.8.1052>.
22. Hjortdal J. Inverse Cutting of Posterior Lamellar Corneal Grafts by a Femtosecond Laser. *Open Ophthalmol.* 2012;6:19-22. Available from: <https://doi.org/10.1001/archophth.126.8.1052>.
23. Sikder S., Snyder R.W. Femtosecond laser preparation of donor tissue from the endothelial side. *Cornea*. 2006; 4: 416-422. Available from: <https://doi.org/10.1001/archophth.126.8.1052>.
24. Koehnig S.B., Covert D.J., Dupps W.J., Meisler D.M. Visual acuity, refractive error, and endothelial cell density six months after Descemet stripping and automated endothelial keratoplasty (DSAEK). *Cornea*. 2007; 6:670-674. Available from: <https://doi.org/10.1097/ICO.0b013e3180544902>.
25. Busin M., Madi S., Santorum P. et al. Ultrathin descemet's stripping automated endothelial keratoplasty with the microkeratome double-pass technique: Two-year outcomes. *Ophthalmology*. 2013;6:1186-1194. Available from: <https://doi.org/10.1016/j.ophtha.2012.11.030>.
26. Jun B., Kuo A.N., Afshari N.A. et al. Refractive change after descemet stripping automated endothelial keratoplasty surgery and its correlation with graft thickness and diameter. *Cornea*. 2009;1:19-23. Available from: <https://doi.org/10.1097/ico.0b013e3181824c1>.
27. Woodward M.A., Titus M.S., Shtein R.M. Effect of microkeratome pass on tissue processing for descemet stripping automated endothelial keratoplasty. *Cornea*. 2014;5:507-509. Available from: <https://doi.org/10.1097/ico.0000000000000093>.
28. Liu Y.C., Teo EPW, Adnan KB, et al. Endothelial approach ultrathin corneal grafts prepared by femtosecond laser for descemet stripping endothelial keratoplasty. *Invest. Ophthalmol. Vis. Sci.* 2014;12:8393-8401. Available from: <https://doi.org/10.1167/iov.14-15080>.
29. Li J.Y., Terry M.A., Goshe J., Davis-Boozer D., Shamie N. Three-year visual acuity outcomes after Descemet's stripping automated endothelial keratoplasty. *Ophthalmology*. 2012; 6: 1126-1129. Available from: <https://doi.org/10.1016/j.ophtha.2011.12.037>.

Поступила 25.06.2018