

DOI: <https://doi.org/10.25276/0235-4160-2018-2-63-66>
УДК 615.468.6

Сравнение шовного материала Vicryl 6-0 и 7-0 для хирургии косоглазия по прочностным характеристикам шва

И.Э. Азнаурян¹, А.А. Шпак², В.О. Баласанян¹, Е.А. Кудряшова¹

¹ КО «Центр охраны зрения детей и подростков «Ясный взор», Москва;

² ФГАУ «НМИЦ «МНТК «Микрохирургия глаза» им. акад. С.Н. Федорова» Минздрава России, Москва

РЕФЕРАТ

Цель. Сравнительное изучение прочности викриловых швов 6-0 и 7-0.

Материал и методы. Исследование выполнено на 20 энуклеированных свиных глазах. Глазные яблоки были разделены на 2 группы (по 10 в каждой). В основной группе применяли нити 7-0, в группе контроля – 6-0. Моделировалась операция рецессии внутренней прямой мышцы. Затем с помощью универсальной электромеханической машины INSTRON 3382 образцы испытывались на растяжение. При этом нарастала нагрузка на швы. В момент разрыва первого шва регистрировали нагрузку и удлинение.

Результаты. Нити 7-0 как по нагрузке, так и по удлинению до разрыва в среднем в два раза уступают нитям 6-0. Но такое снижение

Офтальмохирургия.– 2018.– № 2.– С. 63–66.

прочности не является критичным, так как сила, необходимая для отрыва мышцы, пришитой тонкой нитью, минимум в 4 раза больше той, что могут развить экстраокулярные мышцы в естественных условиях.

Заключение. Характеристики тонких викриловых нитей 7-0 соответствуют требованиям, предъявляемым для хирургии глазодвигательных мышц.

Ключевые слова: хирургия косоглазия, глазодвигательные мышцы, викриловые нити 7-0, шовный материал. ■

Авторы не имеют финансовых или имущественных интересов в упомянутых материале и методах.

ABSTRACT

A comparative study of Vicryl sutures 6-0 and 7-0 strength capacity for strabismus surgery

I.E. Aznauryan¹, A.A. Shpak², V.O. Balasanyan¹, E.A. Kudryashova¹

¹ The Association of Pediatric Ophthalmology Clinics «Yasnyy Vzor», Moscow;

² The S. Fyodorov Eye Microsurgery Federal State Institution, Moscow

Purpose. A comparative study of vicryl sutures 6-0 and 7-0 durability.

Material and methods. The study was conducted in 20 enucleated pig eyes, divided into 2 groups (10 eyes each). We used vicryl suture 7-0 in the main group and 6-0 for control eyes. After surgical recession of the medial rectus we used the INSTRON 3382 dual column floor model testing system to access extensibility, increasing suture strain. At the moment of the first suture rupture we measured strain and muscle elongation.

Results. On average, vicryl suture 7-0 endured half the strain and muscle elongation before the rupture than vicryl 6-0. But this kind of

stress reduction is not critical for the overall result, because to tear a muscle sutured with a fine thread, extraocular muscles would still need 4 times the force they naturally possess.

Conclusion. Fine vicryl 7-0 thread possesses the necessary characteristics for oculomotor muscles surgery.

Key words: strabismus surgery, oculomotor muscles, vicryl 7-0, suture material. ■

No author has a financial or proprietary interest in any material or method mentioned.

Fyodorov Journal of Ophthalmic Surgery.– 2018.– No. 2.– P. 63–66.

АКТУАЛЬНОСТЬ

В комплексном лечении косоглазия большое значение имеют хирургические методы коррекции действия глазодвигательных мышц [1, 2]. При этом клинический опыт позволяет отнести операции по устранению косоглазия к достаточно травматичным вмешательствам. В связи с этим постое-

янно ведутся поиски щадящих методов хирургического лечения. Одним из направлений исследований является применение шовного материала, обеспечивающего наименьшую травматизацию тканей. Обычно в хирургии глазодвигательных мышц применяются рассасывающиеся нити 5-0, 6-0. В единичных работах уже нашли применения нити 7-0. Однако данные исследования были чисто клиническими. Исследований

прочностных характеристик тонких нитей в хирургии глазодвигательных мышц нет. По данным производителя шовного материала (Ethicon, Швейцария) толщина нити Vicryl 6-0 составляет 0,07 мм, 7-0 – 0,05 мм, что в 1,4 раза меньше по диаметру и в 2 раза по площади сечения. Длина шпательной иглы Vicryl 6-0 составляет 8 мм, Vicryl 7-0 – 6,5 мм (рис. 1). Диаметр проволоки, из которой производятся иглы 6-0, в два раза боль-

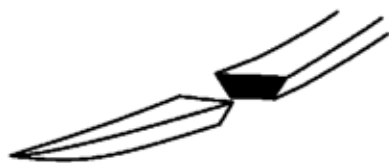


Рис. 1. Шпательная игла

Fig. 1. Spatula Needle

ше, чем для иглы 7-0: 440 против 220 мкм. Использование более тонких игл и нитей ведет к снижению травматичности, значительно меньшему воспалительному ответу и минимальному образованию фиброзной ткани [3]. Однако возникают опасения, что более тонкие швы могут не выдержать достаточно сильных сокращений глазодвигательных мышц.

ЦЕЛЬ

Сравнительное изучение способности викриловых швов 6-0 и 7-0 выдерживать нагрузку, обусловленную естественными движениями экстраокулярных мышц человека.

МАТЕРИАЛ И МЕТОДЫ

Исследование выполнено на 20 энуклеированных свиных глазах. Эксперимент проведен в первые 48 часов после энуклеации. Препараты в ходе эксперимента хранились в физиологическом растворе. Моделировалась операция рецессии внутренней прямой мышцы по общепризнанной в России схеме, предложенной Э.С. Аветисовым и Х.М. Махамовой [4].

Глазные яблоки были разделены на 2 группы (по 10 в каждой). Для фиксации сухожилия глазодвигательной мышцы к склере использовались нити из викрила одного производителя (Vicryl Ethicon, Switzerland). В основной группе применяли нити 7-0, в группе контроля – 6-0.

Техника эксперимента: свиные глаза закрепляли на фиксаторе. На

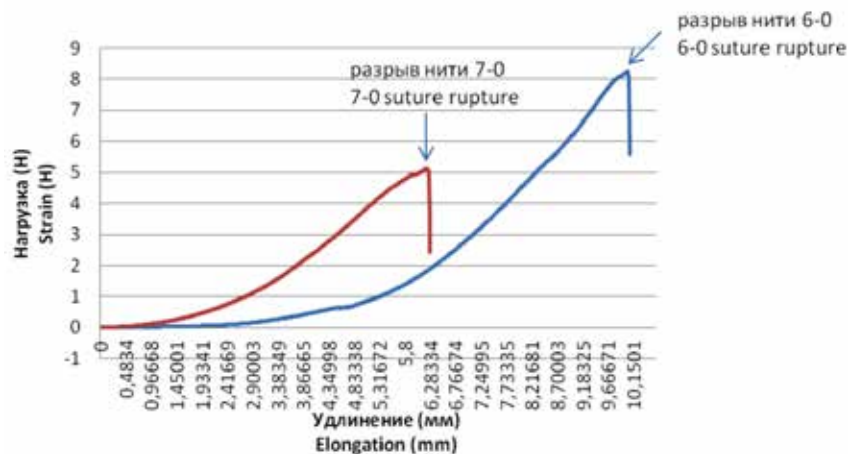


Рис. 2. Изменение нагрузки на швы в ходе эксперимента для образцов основной группы (нити 7-0) и группы контроля (нити 6-0)

Fig. 2. The strain variation on suture during the experiment for main group (Vicryl 7-0) and control group (Vicryl 6-0)

каждом глазу выделяли медиальную прямую мышцу. Два шва накладывали на верхний и нижний край мышечного сухожилия как можно ближе к месту прикрепления. Затем в 4 мм от места прикрепления теми же швами прошивали склеру. Сухожилие отделяли от глазного яблока с помощью хирургических ножниц и перемещали к новому месту прикрепления затягиванием швов, после чего фиксировали.

Затем формировали препараты для эксперимента, включающие в себя мышцу длиной 1,8 см и участок склеры размером 1,5 см². Препараты фиксировали в универсальной электромеханической испытательной машине INSTRON 3382 (INSTRON, США) двумя зажимами, один из которых удерживал мышцу, другой – склеру. Зажимы постепенно удаляли друг от друга со скоростью 64 мм/сек. При этом нарастала нагрузка на швы. В момент разрыва первого шва регистрировали нагрузку и удлинение. Результат отображался графически.

Статистическую обработку данных эксперимента проводили на персональном компьютере в программе Excel. Данные представлены в формате М±σ. Сравнение групп проводили с использованием параметрических (критерий Стьюдента, вариант для независимых выборок) и непараметрических (U-критерий Манна-Уитни) критериев. Статистически значимым считали уровень P<0,05.

РЕЗУЛЬТАТЫ

Типичные кривые изменения нагрузки в ходе эксперимента в обеих группах представлены на рис. 2. В момент разрыва шва на графике отмечается резкий спад кривой.

Из графика видно, что отрыв мышцы в группе сравнения происходил при значительно большем удлинении, чем в основной группе. Следует учитывать, что фактически растяжению подвергается только небольшой участок мышцы длиной около 8 мм, так как значительная часть мышцы длиной порядка 10 мм фиксируется в зажиме и в удлинении не участвует. Поскольку длина медиальной прямой мышцы человека в норме составляет 37,7 мм [5], можно полагать, что удлинение целостной мышцы, при котором произошел бы отрыв, примерно в 4 раза превышало бы удлинение участка мышцы образца в эксперименте.

Максимальное удлинение глазодвигательных мышц в организме человека рассчитано исходя из данных, полученных Piccirelli et al. [11]. Ученые показали, что максимальная деформации в естественных условиях при крайних отведениях взора подвергается медиальная прямая мышца глаза: сокращение 26%, удлинение 30% от общей длины мышцы. Соответственно, максимальное возможное удлинение в естественных условиях составляет 11,31 мм (30% от 37,7 мм).

Для корреспонденции:

Кудряшова Елена Александровна, зав. отделением Центра охраны зрения детей и подростков «Ясный взгляд» E-mail: kudryashova@prozrenie.ru

Таблица

Показатели нагрузки и удлинения мышцы до разрыва в сравниваемых группах (M±σ)

Tables

The parameters of muscle strain and elongation before the rupture in the study groups (M±σ)

	Основная группа (нить 7-0) Main group (Vicryl 7-0)	Группа сравнения (нить 6-0) Control group (Vicryl 6-0)	Контрольные значения (в естественных условиях) Reference value (natural conditions)
Максимальная нагрузка до разрыва (Н) Maximum strain before the rupture (H)	4,38±1,05 (3,04-6,17)	8,54±1,26 (7,06-11,27)	0,24-1,01*
Максимальное удлинение до разрыва (мм) Maximum elongation before the rupture (mm)	6,12±2,12 (3,55-10,35)	10,04±2,38 (8,19-15,68)	—
Расчетное удлинение до разрыва целостной мышцы (мм)** Calculated elongation to muscle tear (mm)**	24,48±8,48 (14,2-41,4)	40,16±9,52 (32,76-62,75)	11,31**

Различия между группами по всем показателям статистически достоверны (P<0,05).

* По данным литературы [6-8].

** По собственным расчетам. Объяснение в тексте.

The difference between all group parameters was statistically significant (P<0.05).

* According to the literature data [6-8].

** According to our calculation. Explanations in the text.

Суммарные результаты эксперимента, а также значения основных показателей работы глазодвигательных мышц в естественных условиях представлены в *табл.* Как видно из *табл.* и *рис. 2*, нити 7-0 как по нагрузке, так и по удлинению до разрыва в среднем в два раза уступают нитям 6-0. Однако даже при таком уменьшении показателей нити 7-0 имеют достаточный запас прочности, чтобы выдерживать нагрузки, создаваемые при движениях глазных мышц в естественных условиях.

ОБСУЖДЕНИЕ

Общепринятым стандартом в мировой практике является использование в операциях на глазодвигательных мышцах нитей 6-0. Но есть единичные исследования, в которых нашли применение более тонкие нити. Mojon упоминал об использовании нитей 7-0 в минимально инвазивной технике хирургии косоглазия (MISS – Minimally invasive strabismus surgery) [9]. Автор использовал тонкие нити в операциях как на прямых мышцах [10], так и на косых мышцах глаза [11]. Но в данных исследованиях изучалась лишь степень послеоперационного диском-

форты и зависимость «доза-эффект». Кроме того, вся техника операции является достаточно дискутабельной. Так, автор предлагал использовать вместо стандартного лимбального подхода доступ через маленькие разрезы далеко от лимба.

Mulet и соавт. провели исследование по применению нитей 7-0 или адгезивного клея для рецессии внутренней прямой мышцы [12], в котором сравнили степень послеоперационного воспаления и смещения шва; в другой работе исследовались прочностные характеристики нити 6-0 в сравнении с адгезивным клеем [13]. Подобных исследований с применением нити 7-0 нет. Исследований с применением нитей 7-0 на глазодвигательных мышцах мало, но данная нить широко применяется в офтальмопластике. Представляет интерес работа, направленная на сравнение воспалительной реакции с образованием фиброзной ткани при применении викриловых нитей 6-0 и 7-0 в хирургии на веках [3]. В данном исследовании послеоперационная воспалительная реакция с образованием спаечного процесса достоверно меньше в группе, где использовалась более тонкая нить.

Практически важным является вопрос: способна ли тонкая нить вы-

держивать нагрузки, создаваемые мышцами при напряжении в естественных условиях? По результатам эксперимента швы 7-0 по своим прочностным характеристикам уступают швам с более толстой нитью 6-0. Но такое снижение прочности не является критичным, так как сила, необходимая для отрыва мышцы, пришитой тонкой нитью, минимум в 4 раза больше той, что могут развить экстраокулярные мышцы в естественных условиях. Кроме того, разрыв шва в среднем происходит при удлинении существенно большем, чем та деформация, которую испытывает медиальная прямая мышца в крайних отведениях [14].

Ограничением данного эксперимента явилась разница в векторе приложения силы при напряжении мышцы в естественных условиях и в эксперименте. Это связано с тем, что в универсальной испытательной машине невозможно воссоздать естественное направление натяжения мышцы. Однако мы считаем, что данный факт не повлиял на достоверность результатов, так как испытывалась мышца, подвергшаяся рецессии, фиксированная двумя узловыми швами. При растяжении рвалась нить, а не ткани глаза. На прочностные характеристики

нити не влияет направление ее натяжения.

Кроме того, в представленном эксперименте исследовали лишь медиальную прямую мышцу глаза, а не все экстраокулярные мышцы, но, по нашему мнению, этого достаточно, так как медиальная прямая мышца развивает наибольшее напряжение и способна испытывать наибольшую деформацию.

ЗАКЛЮЧЕНИЕ

Таким образом, исследование показало снижение прочности шва при использовании тонких нитей. Однако критическая нагрузка, необходимая для разрыва нити 7-0, значительно превышает нагрузки, возможные в естественных условиях. Это дает нам основание утверждать, что применение тонких викриловых

нитей 7-0 возможно в хирургии глазодвигательных мышц.

ЛИТЕРАТУРА

1. Махкамова Х.М. О тактике, методике и дозировании хирургических вмешательств при сходящемся содружественном косоглазии: Автореф. дис. ...канд. мед. наук. – М., 1964. – 21 с.
2. Cartmill B.T., Parham D.M., Strike P.W. et al. How do absorbable sutures absorb? A prospective double-blind randomized clinical study of tissue reaction to polyglactin 910 sutures in human skin // Orbit. – 2014. – Vol. 6. – P. 437-443.
3. Collins C.C., Carlson M.R., Scott A.B. et al. Extraocular muscle forces in normal human subjects // Invest. Ophthalmol. Vis. Sci. – 1981. – Vol. 5. – P. 652-664.
4. Hongmei G., Zhipeng G., Weiyi C. Contractile Force of Human Extraocular Muscle: A Theoretical Analysis // Appl Bionics and Biomechanics. – 2016. – URL: <http://dx.doi.org/10.1155/2016/4091824> 17.03.2016.
5. Joyce K.E., Beyer F., Thomson R.G. et al. A systematic review of the effectiveness of treatments in altering the natural history of intermittent exotropia // Br. J. Ophthalmol. – 2015. – Vol. 4. – P. 440-450.
6. Kuznetsova K., Antipova J., Volik E., Kovalevskaya I. Effective surgery of strabismus angle // XIII Congress of the European Society of Ophthalmology. – Istanbul, 2001. – VI. – 049.

7. Mojon D.S. Review: minimally invasive strabismus surgery // Eye (Lond.). – 2015. – Vol. 2. – P. 225-233.

8. Mojon D.S. A new transconjunctival muscle reinsertion technique for minimally invasive strabismus surgery // J. Pediatr. Ophthalmol. Strabismus. – 2010. – Vol. 5. – P. 292-296.

9. Mojon D.S. Minimally invasive strabismus surgery (MISS) for inferior obliquus recession // Graefes Arch. Clin. Exp. Ophthalmol. – 2009. – Vol. 247. – P. 261-265.

10. Mulet M.E., Alió J.L., Mahiques M.M., Martín J.M. Adal.1 bioadhesive for sutureless recession muscle surgery: a clinical trial // Br. J. Ophthalmol. – 2006. – Vol. 90. – P. 208-212.

11. Mulet M.E., Alió J.L., Sakla H.F. et al. New bioadhesive ADAL-1: determination of its tensile strength to join muscle tissue to sclera // Arch Soc Esp Oftalmol. – 2000. – Vol. 75. – P. 165-169.

12. Piccirelli M., Luechinger R., Sturm V. et al. Local deformation of extraocular muscles during eye movement // Invest. Ophthalmol. Vis. Sci. – 2009. – Vol. 11. – P. 5189-5196.

13. Schiavi C. Extraocular Muscles Tension, Tonus, and Proprioception in Infantile Strabismus: Role of the Oculomotor System in the Pathogenesis of Infantile Strabismus. Review of the Literature // Scientifica (Cairo). – 2016. – URL: <https://doi.org/10.1155/2016/5790981> 23.03.2016.

14. Sunny S., Kee S., Hwee B. et al. Normative Measurements of the Chinese Extraocular Musculature by High-Field Magnetic Resonance Imaging // Invest. Ophthalmol. Vis. Sci. – 2010. – Vol. 51. – P. 631-636.

Поступила 09.08.2017



«ИННОВАЦИОННЫЕ ТЕХНОЛОГИИ ДИАГНОСТИКИ И ЛЕЧЕНИЯ ДЕТСКОЙ ОФТАЛЬМОЛОГИИ»

Всероссийская научно-практическая конференция, посвященная 30-летию со дня открытия Калужского филиала МНТК «Микрохирургия глаза»

17 августа 2018, г. Калуга

Основные направления работы конференции:

- инновационные технологии хирургии катаракты и глаукомы у детей;
- современные направления в диагностике и лечении врожденной офтальмопатологии;
- современное состояние проблемы прогрессирующей миопии;
- кераторефракционная лазерная хирургия у детей и подростков;
- новые хирургические техники в лечении косоглазия у детей;
- ретинопатия недоношенных;
- современные лазерные технологии в детской офтальмологии;
- кератопластика в детской офтальмологической практике и др.

Оргкомитет: Калужский филиал МНТК «Микрохирургия глаза» им. акад. С.Н. Федорова

Адрес: ул. Святослава Федорова, д. 5, г. Калуга, 248007

Тел.: (4842) 505-767 – научный отдел,

(4842) 505-795 – секретарь директора

Факс: (4842) 505-717

e-mail: nauka@eye-kaluga.com, nauka2@eye-kaluga.com

Место проведения: Инновационный культурный центр (ИКЦ)

Адрес: г. Калуга, ул. Октябрьская, 17А