

DOI: <https://doi.org/10.25276/0235-4160-2017-4-73-79>
УДК 617.713-002.1

Сравнительный анализ эффективности применения богатой тромбоцитами плазмы изолированно или в сочетании с 0,01% сульфатированными гликозаминогликанами у пациентов с хроническими нарушениями эпителизации роговицы герпесвирусной этиологии

Д.Ю. Майчук, А.О. Лошкарева, З.Г. Малышева

ФГАУ «МНТК «Микрохирургия глаза» им. акад. С.Н. Федорова» Минздрава России, Москва

РЕФЕРАТ

Цель. Оценить эффективность применения богатой тромбоцитами плазмы (БотП) изолированно или в сочетании с 0,01% сульфатированными гликозаминогликанами в терапии пациентов с хроническими эрозиями роговицы, возникшими на фоне перенесенного кератита герпетической этиологии.

Материал и методы. Исследование включало 60 пациентов, перенесших односторонний кератит герпесвирусной этиологии с формированием в качестве исхода хронического нарушения эпителизации роговицы. В группы исследования отбирались пациенты, изначально получавшие стандартную репаративную терапию без положительного эффекта. При начале лечения на 1-м этапе проводилась противовирусная и репаративная терапия. На 2-м этапе пациенты де-

лили на группы: 1-я группа – получала терапию БотП 6 раз в день, 2-я группа – терапию БотП 6 раз в день в сочетании с инстилляциями 0,01% сульфатированных гликозаминогликанов (Баларпан-Н) 4 раза в день. Группой контроля являлось состояние пациентов до начала терапии БотП.

Результаты. Был продемонстрирован положительный эффект методики. Применение БотП изолированно и в сочетании с 0,01% сульфатированными гликозаминогликанами показало равноценное улучшение показателей эпителизации.

Заключение. В сравнительном анализе со стандартными методами терапии эффект применения БотП у пациентов с ранее неэффективной терапией был положителен.

Ключевые слова: богатая тромбоцитами плазма, кератит, рецидивирующая эрозия роговицы, герпес, цитомегаловирус. ■

Офтальмохирургия. – 2017. – № 4. – С. 73–79.

ABSTRACT

Comparative analysis of platelet rich plasma usage effect in monotherapy or in combination with 0.01% sulfated glycosaminoglycans in patients with chronic corneal de-epithelialization of herpesvirus etiology

D.Y. Maychuk, A.O. Loshkareva, Z.G. Malysheva

The S. Fyodorov Eye Microsurgery Federal State Institution, Moscow

Purpose. To estimate an effectiveness of platelet-rich plasma (PRP) in monotherapy or in combination with 0.01% sulfated glycosaminoglycans for the treatment of herpetic recurrent cornea erosion syndrome.

Material and methods. The study involved 60 patients. All patients had in anamnesis unilateral Herpetic keratitis, with the formation of a chronic corneal epithelialization disorder as an outcome. All of them had previously unsuccessful courses of reparative therapy. The first step of the treatment included local and systemic antiviral and reparative therapies. At the 2-nd step, the group 1 (30 patients) received the PRP therapy 6 times daily, the group 2 (30 patients) received the PRP therapy 6 times daily in the combination with instillations of 0.01%

sulfated glycosaminoglycans (Balarpan-N) 4 times daily. The control group was the condition of the patients before the beginning of the PRP therapy.

Results. The positive effect of the methods was demonstrated. Using PRP in monotherapy or in combination with 0.01% sulfated glycosaminoglycans showed an improvement in epithelialization.

Conclusions. The comparative analysis with standard methods of therapy showed a positive dynamic of PRP treatment in patients with a previously ineffective therapy.

Key words: platelet rich plasma, keratitis, recurrent corneal erosion, herpes, cytomegalovirus. ■

Fyodorov Journal of Ophthalmic Surgery. – 2017. – No. 4. – P. 73–79.

АКТУАЛЬНОСТЬ

Рецидивирующая эрозия роговицы (РЭР) – полиэтиологичное заболевание, характеризующееся повторяющимися эпизодами возникновения спонтанных дефектов эпителия роговицы. Заболевание определяется образованием участков слущенного эпителия, что, как правило, связано с нарушением адгезии эпителия роговицы к боуменовской мембране [1, 2]. Часто отмечается длительное течение заболевания с эпизодами обострений и ремиссии [18].

Впервые рецидивирующая эрозия роговицы была описана Hansen E. в 1872 г. как «перемежающийся невралгический везикулярный кератит» [4, 13]. Позже в 1874 г. Arlt von F. использовал термин «рецидивирующая эрозия роговицы» [4, 9]. В 1900 г. Szily A. представил первое, наиболее полное описание клинической картины рецидивирующей эрозии роговицы [4, 17], которые в 1965 г. были окончательно подтверждены и расширены Duke-Elder W. [11].

По данным Каспарова А.А. и соавт., в 53% клинических случаев синдром РЭР вызван инфекцией вируса герпеса I-II типов (ВПГ 1, 2). Подобные эрозии были названы герпетической рецидивирующей эрозией роговицы [1-3].

При биомикроскопии у таких пациентов наблюдаются разрыхленность, приподнятость эпителия, наличие эпителиальных микрокист или роговичного эпителиального дефекта, также могут визуализироваться стромальные инфильтраты и помутнения [4, 10, 16].

С целью оценки этиологии рецидивирующей эрозии роговицы применяется иммуноферментный анализ крови на иммуноглобулины М и G к вирусам группы герпеса, ПЦР-диагностика соскобов роговицы и конъюнктивы.

Для количественной оценки тяжести заболевания используют окраску роговицы флуоресцеином с подсчё-

том баллов по определённой шкале (Эфрона, Брона, CCLRU и др.). В зависимости от глубины поражения, а также размера и количества очагов дезэпителизации присваивается определённое количество баллов по выбранной шкале. Данная система позволяет систематизировать подход к терапии рецидивирующей эрозии и выработать тактику лечения при той или иной степени тяжести заболевания [4].

В качестве стандарта терапии хронических нарушений эпителизации роговицы герпесвирусной этиологии принято назначение местной и системной противогерпетической терапии (препараты Ганцикловир 0,15%, Зовиракс 3%, Валциковир 500 мг) в сочетании с применением слезозаместителей и репаративных препаратов различной степени вязкости, бандажных мягких контактных линз.

Однако в ряде случаев данная терапия не приводит к полной эпителизации и возникновению ремиссии. Таким образом, поиск новых методик терапии до сих пор остается актуальным.

Первые литературные данные об использовании тромбоцитов в офтальмологии встречаются с 1975 г., когда Rosenthal A.R., Harbury C., Egbert P. применили комбинацию богатой тромбоцитами плазмы (БоТП), фибриногена и тромбина как «клей» для фиксации роговичных пластин у кроликов [15].

Доказано, что стимулирующий эффект БоТП проявляется при концентрации тромбоцитов равной или более 1 000 000 кл/мкл. При данной концентрации действие достигается за счет наличия повышенной концентрации факторов роста, оказывающих стимулирующий эффект для репарации тканей: эпителиального фактора роста, фактора роста фибробластов, трансформирующего фактора роста β, тромбоцитарного и инсулиноподобного факторов роста [12, 14]. Наш опыт показал эффективность БоТП у пациентов с герпесвирусными эрозиями [3].

изолированно или в сочетании с 0,01% сульфатированными гликозаминогликанами в терапии пациентов с хроническими эрозиями роговицы, возникшими на фоне перенесенного кератита, ассоциированного с герпетической и цитомегаловирусной инфекцией.

МАТЕРИАЛ И МЕТОДЫ

В исследование были включены 2 группы пациентов, перенесших односторонний кератит герпетической или цитомегаловирусной этиологии, с дальнейшим формированием в качестве исхода хронического нарушения эпителизации роговицы. Обе группы исследования в анамнезе получали стандартную общепринятую репаративную терапию без положительного эффекта. Таким образом, эффективность применения методики терапии с применением БоТП планировалось доказать у пациентов, толерантных к классической амбулаторной репаративной терапии, и в качестве группы сравнения выступало состояние пациентов до начала лечения.

Для формирования групп пациентов и подтверждения этиологии заболевания проводился иммуноферментный анализ крови (ИФА) на иммуноглобулины М, G к ВПГ 1, 2, цитомегаловирусу.

При наличии положительного результата ИФА крови на 1-м этапе все пациенты получали противовирусную терапию, которая включала глазной гель Ганцикловир 0,15% в сочетании с системным применением Валцикловира 500 мг по схеме: 500 мг 3 раза в день – 10 дней, затем 2 раза в день – 20 дней. В качестве репаративной терапии использовался 5% Декспантенол 4 раза в день и Натрия гиалуронат 0,3% на ночь.

На 2-м этапе пациенты делились на группы: 1-я группа – 30 пациентов (30 глаз) получала терапию БоТП 6 раз в день, 2-я группа – 30 пациентов (30 глаз) получала терапию БоТП 6 раз в день в сочетании с инстилляциями 0,01% сульфатированных гликозаминогликанов (Баларпан-Н) 4 раза в день. Обе группы продолжали получать инстилляцию 5% Декспантенола 4 раза в день и Натрия гиалуроната 0,3% на ночь.

ЦЕЛЬ

Провести сравнительную оценку эффективности применения богатой тромбоцитами плазмы (БоТП)

Для корреспонденции:

Лошкарева Анастасия Олеговна, аспирант
E-mail: anastasiooskareva@mail.ru

Группой контроля – 60 пациентов (60 глаз) – являлось состояние пациентов до начала терапии БоТП.

Перед началом проведения 2-го этапа терапии всем пациентам проводились серологические тесты на ВИЧ, гепатит В и С, сифилис с последующим приготовлением богатой тромбоцитами плазмы.

Методика приготовления БоТП включала забор крови пациента, средний объем 13,5 мл, в сочетании с антикоагулянтом (Декстроза + Цитрат натрия) – 1,35 мл., сбор крови в пробирку, двухэтапное центрифугирование, 4 мин., 3500 оборотов в мин. БоТП вводилось субконъюнктивально 1 раз в неделю. Пациент получал на руки 2 флакона с препаратом, инстилляций которого проводились 6 раз в день. Первые 4 дня пациент использовал 1-й флакон, при этом второй замораживался и использовался по истечению первых 4 дней терапии [8].

Алгоритм хранения БоТП был разработан на основании исследования с использованием 10 образцов БоТП пациентов. Производился посев материала БоТП на тиогликоевую среду и среду Сабуро для оценки роста бактериальной и грибковой микрофлоры. Посев производился сразу после приготовления, на 2-е, 3-и, 4-е и 7-е сутки при хранении БоТП в условиях холодильника ($t=+4\text{--}+6^{\circ}\text{C}$), а также на сроках 1 и 2 мес. при хранении в условиях морозильной камеры ($t=-18^{\circ}\text{C}$). В результате проведенного исследования, при инкубации в термостате, в 2-х повторностях сред, 10 сывороток разных пациентов, был показан рост бактериальной микрофлоры одного образца на сроке 2 мес., при этом роста грибковой микрофлоры обнаружено не было. У 9-ти других образцов роста микрофлоры не наблюдалось.

В качестве оценки эффективности проводимой терапии использовался среднестатистический расчет поражения роговицы по секторам – CCLR (индекс поражения) [4]. Процедура получения БоТП осуществлялась 1 раз в 2 недели. Минимальный курс 2-го этапа терапии составлял 4 недели, в случае наличия ярко выраженной положительной динамики и прогрессирующего снижения площади дезэпителизации роговицы время использования вышеперечис-

Таблица

Наличие сочетания титров герпетической и цитомегаловирусной инфекции у пациентов с рецидивирующими эрозиями

Table

Availability of Cytomegalovirus and Herpes Simplex infection titres in patients with recurrent erosions

Отношение показателей ВПГ IgG / ЦМВ IgG Correlation between HSV IgG / CMV IgG	Число случаев Number of cases	%
2	10	16,7
4	11	18,3
8	3	5,0
1 (равны) equal	9	15,0
0,0625 (меньше в 16 раз) 16 times less	1	1,7
0,125 (меньше в 8 раз) 8 times less	2	3,3
0,25 (меньше в 4 раза) 4 times less	5	8,3
0,5 (меньше в 2 раза) 2 times less	10	16,7

ленной терапии было пролонгировано до 8 недель.

Динамическое наблюдение и оценка промежуточных результатов 2-го этапа терапии осуществлялись на сроках 1, 2, 3, 4, 6 и 8 недель.

После завершения 2-го этапа терапии (БоТП изолированно или в сочетании с 0,1% сульфатированными гликозаминогликанами) пациенты переводились на постоянные инстилляций Натрия гиалуроната 0,16% + Декспантенол + хондроитин сульфат (Стиллавит) 4 раза в день. Отдаленная оценка результатов проведенного лечения, возникновения рецидивов производилась на сроках 3 и 6 мес.

Информацию из индивидуальных карт пациентов с данными всех исследований аккумулировали и обрабатывали в программе Microsoft Excel 2007.

РЕЗУЛЬТАТЫ

По результатам, полученным в ходе проведения ИФА, отмечалась тенденция наличия положительных титров иммуноглобулина G к цитомегаловирусу, в ряде случаев при относительно низких титрах к ВПГ.

При проведении исследования у 51 пациента из 60 отмечалось на-

личие сочетания титров герпетической и цитомегаловирусной инфекции (85% случаев), при этом у 21 пациента наблюдалось превышение показателей ЦМВ по сравнению с ВПГ (35% случаев). Превышение показателей ЦМВ по сравнению с ВПГ в 2 раза наблюдалось у 10 пациентов (16,7%), в 4 раза – у 9 пациентов (15%), у 2-х пациентов наблюдалось превышение показателей в 8 раз (3,3%). У 5 пациентов из 60 были получены положительные титры иммуноглобулина M к цитомегаловирусу (8,3% случаев), у 9 пациентов в ходе проведения ИФА были получены положительные титры иммуноглобулина G к цитомегаловирусу (15% случаев). ИФА 9 пациентов показал равные значения титров вируса простого герпеса и цитомегаловируса (15% случаев) (табл.). Следует учитывать, что наличие титров ЦМВ или ВПГ даже в высоких единицах не является доказательством вирусной этиологии эрозивных процессов у обследованных пациентов.

При проведении сравнительного анализа был продемонстрирован положительный эффект методик у пациентов с хроническими нарушениями эпителизации герпесвирусной этиологии.

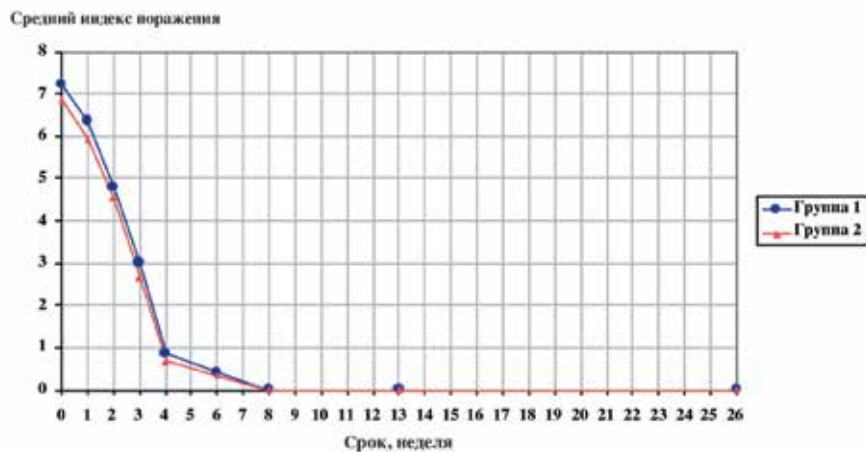


Рис. 1. Секторальная схема оценки состояния роговицы

Fig. 1. The sectoral scheme of an assessment of corneal status

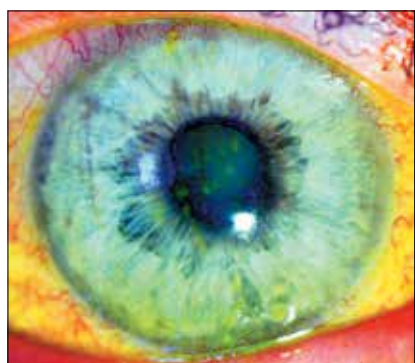

Рис. 2. Пациент А. (группа I), биомикроскопия ОД в синем кобальтовом фильтре, окраска флюоресцеином, состояние до начала терапии БоТП

Fig. 2. Patient A, male (group I) bio-microscopy OD in a blue cobalt filter, stained with fluorescein, the status before an initiation of the PRP therapy

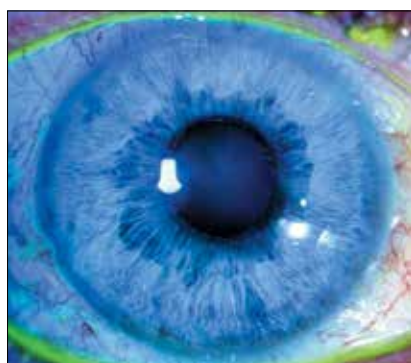

Рис. 3. Пациент А. (группа I), биомикроскопия ОД в синем кобальтовом фильтре, окраска флюоресцеином, состояние после 8 недель терапии БоТП

Fig. 3. Patient A, male (group I) bio-microscopy OD in a blue cobalt filter, stained with fluorescein, the status 8 weeks after the PRP therapy

В группе пациентов с применением БоТП (группа I) полная эпителизация через 4 недели наблюдалась у 11 пациентов (36,6%), еще 3 пациента показали ярко выраженную положительную динамику с полной эпителизацией через 8 недель на фоне проводимой терапии. В группе пациентов с применением БоТП в сочетании с 0,01% сульфатированными гликозаминогликанами (группа II) у 12 пациентов (40%) наблюдалась полная эпителизация роговицы через 4 недели терапии, еще 3 пациента показали прогрессирующее улучшение и полную эпителизацию через 8 недель терапии.

В группах I и II у остальных пациентов наблюдалось уменьшение значения индекса поражения роговицы, однако полной эпителизации добиться не удалось.

В I и II группах отмечалось по 1 рецидиву заболевания на сроке 6 мес.

Применение БоТП изолированно и в сочетании с 0,01% сульфатированными гликозаминогликанами показало равнозначное улучшение показателей эпителизации ($p \leq 0,05$), а также низкий процент рецидивов в отличие от стандартных методов терапии (рис. 1).

Результаты проведенного исследования подтверждаются следующими примерами.

Пациент А., 50 лет, поступил с жалобами на боль, светобоязнь, дискомфорт ОД. В анамнезе – 4 года назад перенес герпетический кератит, повлекший за собой возникновение рецидивирующей эрозии ОД. Получал репаративную терапию, однако полностью купировать жалобы не удалось, также отмечалось периодически возникающее ухудшение, возникавшее в среднем 1 раз в 2,5-3 мес. По результатам ИФА отмечалось наличие титров иммуноглобулина G к цитомегаловирусу в разведении 1:1600 и отсутствие титров к ВПГ 1, 2 типов. На момент первичного обращения отмечались множественные точечные, местами сливные участки дезэпителизации, 7 баллов по шкале оценки индекса поражения роговицы (рис. 2). Пациент включен в группу I и получал терапию БоТП. На фоне проведенного лечения отмечалась положительная динамика через 4 недели терапии и полная эпителизация роговицы (0 баллов по шкале оценки поражения роговицы) через 8 недель терапии (рис. 3). В ходе динамического наблюдения на сроках 3 и 6 мес. рецидива заболевания не выявлено.

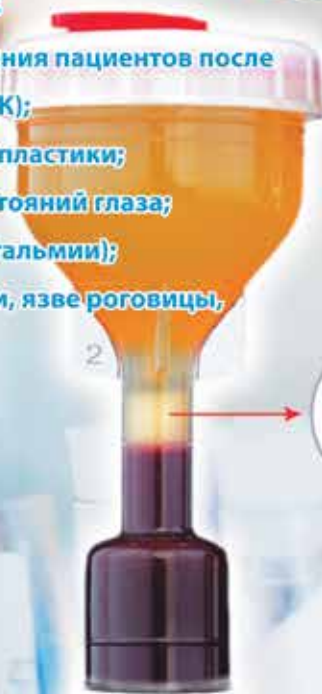
Пациент В., 59 лет, поступил с жалобами на боль, дискомфорт ОД. В анамнезе – 3 года назад перенес герпетический кератит, повлекший за собой возникновение рецидивирующей эрозии ОД. Получал репаративную терапию, однако полностью купировать жалобы не удалось, также отмечалось периодически возникавшее ухудшение. По результатам ИФА отмечалось наличие титров иммуноглобулина G к ВПГ 1, 2 типов и цитомегаловирусу в равных значениях, разведение 1:3200. На момент первичного обращения отмечалась ярко выраженная дезэпителизация роговицы по типу «ветки», 6 баллов по шкале оценки индекса поражения роговицы (рис. 4). Пациент включен в группу II и получал терапию БоТП в сочетании с 0,01% сульфатированными гликозаминогликанами. На фоне проведенного лечения отмечалась полная эпителизация роговицы и 0 баллов по шкале оценки поражения роговицы через 4 недели терапии (рис. 5). В ходе динамического наблюдения на сроках 3 и 6 мес. рецидива заболевания не выявлено.



Максимальный объем обогащённой тромбоцитами плазмы – (PRP) с набором YCELLBIO-KIT

Показания к применению:

- ✓ во время послеоперационного ведения пациентов после лазерной кератэктомии (ФРК, ЛАСЕК);
- ✓ после послойной и сквозной кератопластики;
- ✓ для снятия посттравматических состояний глаза;
- ✓ при синдроме сухого глаза (ксерофтальмии);
- ✓ при нейротрофической кератопатии, язве роговицы, инфекционном кератите



PRP (плазма,
обогащенная
тромбоцитами)

Пробирка стерильная для разделения крови с обогащенной тромбоцитами плазмой «YCELLBIO - KIT» регистрационное удостоверение на медицинское изделие от 08 декабря 2014 года № PЗН 2014/2149

С более подробной информацией
можете ознакомиться
на сайте www.PRPlab.ru

ООО «РУСВИСК»
119334, Москва, Андреевская набережная 1/1.
Тел.: +7 (495) 973 8565, +7 (495) 989 6054
info@rusvisc.ru



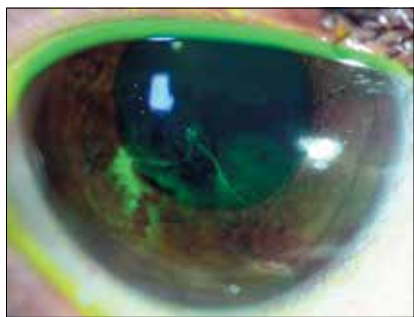


Рис. 4. Пациент В. (группа II), биомикроскопия OD в синем кобальтовом фильтре, окраска флуоресцеином, состояние до начала комбинированной терапии БоТП и 0,01% сульфатированными гликозаминогликанами

Fig. 4. Patient V., male (group II) bio-microscopy OD in a blue cobalt filter, stained with fluorescein, the status before an initiation of the combined PRP therapy and using 0.01% sulfated glycosaminoglycans

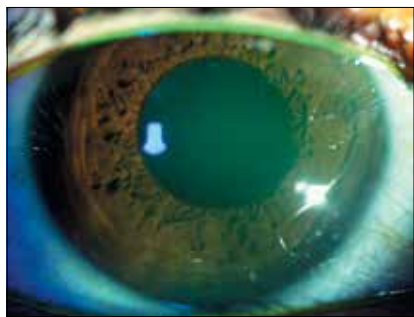


Рис. 5. Пациент В. (группа II), биомикроскопия OD в синем кобальтовом фильтре, окраска флуоресцеином, состояние через 4 недели комбинированной терапии

Fig. 5. Patient V., male (group II) bio-microscopy OD in a blue cobalt filter, stained with fluorescein, the status 4 weeks after the combined therapy

ОБСУЖДЕНИЕ

В литературе описаны результаты многочисленных клинических исследований успешного использования БоТП при лечении синдрома «сухого глаза» различной этиологии, в том числе у пациентов после LASIK. В 2007 г. Alio J.L., Abad M., Artola A. было проведено исследование по использованию глазных капель на основе БоТП при дефектах эпителия и язвах роговицы с положительными результатами [5-7].

Наличие тяжелого синдрома «сухого глаза», возникшего вследствие хронического воспаления, было выявлено у 25 пациентов из 60, включенных в настоящее исследование (41,7% случаев). В качестве диагностического критерия проводились тест Ширмера-1 и проба Норна. Тяжелым считался синдром «сухого глаза» со снижением показателя теста Ширмера-1 менее 5 мм за 5 минут, а также снижение пробы Норна менее 5 секунд.

Однако результаты пробы Норна не могли быть оценены достоверно, так как при наличии нарушения эпителизации роговицы происходило увеличение скорости разрыва слезной пленки в месте измененных участков эпителия.

В ходе проведенного сравнительного исследования были получены положительные результаты изолированного и сочетанного применения БоТП, что подтверждает корреляционную связь с исследованиями, представленными в работах Alio J.L., Abad M., Artola A. Положительный эффект данного метода терапии достигается вследствие сочетания противовоспалительного и репаративного эффектов БоТП [5-7].

До настоящего времени отсутствовали исследования, направленные на анализ эффективности методики с целью получения поэтапного алгоритма лечения пациентов с хроническими нарушениями эпителизации роговицы герпесвирусной этиологии. Отсутствие сравнительного анализа эффективности БоТП обусловили целесообразность выполнения настоящей работы.

Результаты проведенного лабораторного исследования, показавшие роль цитомегаловируса в возникновении хронических нарушений эпителизации роговицы, обусловили целесообразность применения 2-этапной терапии. Несмотря на то что наличие титров ЦМВ или ВПГ даже в высоких единицах не является доказательством вирусной этиологии эрозивных процессов, применение препаратов плазмы крови этих пациентов может вызвать активацию вирусного воспаления. Соответственно, проведение противовирусного этапа терапии может нести как лечебный, так и профилактический характер.

При применении 1-го этапа терапии (противовирусного) в сочетании с репаративными препаратами удастся устранить влияние герпетической инфекции на местном и системном уровне. При этом, учитывая наличие у пациентов в большинстве случаев цитомегаловирусной составляющей, целесообразно применение терапии Ганцикловиром и Валцикловиром, которые обладают широким спектром противовирусной активности против вирусов группы герпеса.

Полученные данные лабораторных исследований ИФА крови в сочетании с данными анамнеза и клинической картины пациентов позволили сделать вывод о возможной причастности не только вируса простого герпеса, но и цитомегаловируса к хроническим нарушениям эпителизации роговицы.

Несмотря на формальное наличие только 2-х групп в исследовании, основной задачей исследования было не сравнение эффективности применения БоТП без или совместно с сульфатированными гликозаминогликанами. Основной задачей было доказать эффективность применения методики инстилляций БоТП у пациентов, которые оказались толерантными к традиционным амбулаторным методам терапии. Поэтому для исследования изначально отбирались пациенты в нестабильном статусе и декомпенсированные, однако получавшие максимальную классическую репаративную терапию. При этих условиях результаты эпителизации и длительной компенсации данных пациентов на фоне применения БоТП являются лучшим доказательством принципиальной эффективности методики.

ВЫВОДЫ

1. Применение БоТП позволило достигнуть полной эпителизации у пациентов, ранее не получавших положительный эффект от стандартной терапии.

2. С помощью терапии БоТП удалось ввести пациентов с полученной полной эпителизацией в длительную ремиссию.

3. Применение БотП в сочетании с 0,01% сульфатированными гликозаминогликанами не показало значительного улучшения показателей эпителизации по сравнению с группой с ее изолированным применением ($p \leq 0,05$).

ЛИТЕРАТУРА

1. Баринский И.Ф., Шубладзе А.К., Каспаров А.А., Гребенюк С.В. Герпес (этиология, диагностика, лечение). – М., 1986. – 272 с.
2. Каспарова Е.А., Каспаров А.А., Марченко Н.Р. и др. Рецидивирующая эрозия роговицы: диагностика и лечение // Вестник офтальмологии. – 2010. – № 126 (5). – С. 3-8.
3. Лошкарева А.О., Майчук Д.Ю. Применение богатой тромбоцитами плазмы у пациентов с хроническими эрозиями роговицы // Современные технологии в офтальмологии. – 2016. – № 4. – С. 131-132.

4. Пронкин И.А., Майчук Д.Ю. Рецидивирующая эрозия роговицы: этиология, патогенез, методы диагностики и лечения // Офтальмохирургия. – 2015. – № 1. – С. 62-67.
5. Alio J.L., Abad M., Artola A. et al. Use of autologous platelet-rich plasma in the treatment of dormant corneal ulcers // Ophthalmology. – 2007. – 114. – 1286-1293.
6. Alio J.L., Colecha J.R., Pastor S. et al. Symptomatic dry eye treatment with autologous platelet-rich plasma // Ophthalmic Res. – 2007. – Vol. 39. – P. 124-129.
7. Alio J.L., Pastor S., Ruiz-Colecha J. et al. Treatment of ocular surface syndrome after LASIK with autologous platelet-rich plasma // J. Refract. Surg. – 2007. – Vol. 23. – P. 617-619.
8. Anitua E., Muruzabal F., Pino A., Merayo-Llones et al. Biological stability of plasma rich in growth factors eye after storage of 3 months // Cornea. – 2013. – Vol. 32, № 10. – P. 1380-1386.
9. Arlt von F. Ueber die verletzungen des Auges in Gericht-sartzlicher beziehung // Wien Medizin. Wochenschr. – 1874. – № 23. – P. 447-449.
10. Brown N., Bron A. Recurrent erosion of the cornea // Br. J. Ophthalmol. – 1976. – Vol. 60. – P. 84-96.
11. Duke-Elder W., Leigh A. System of Ophthalmology: in 8 Vol. – St. Louis: CV Mosby Co, 1965. – Vol. 8. – P. 694-697.

12. Fernández-Barbero J.E., Galindo-Moreno P., Avila-Ortiz G. et al. Flow cytometric and morphological characterization of platelet-rich plasma gel // Clin. Oral Implants Res. – 2006. – Vol. 17, № 6. – P. 687-693.
13. Hansen E. Om den intermitterende keratitis visicularis neuralgica Af traumatisk opindelse // Hospitals-Tidende. – 1872. – № 51. – P. 201-203.
14. Kim K.M., Shin Y.T., Kim H.K. Effect of autologous platelet-rich plasma on persistent corneal epithelial defect after infectious keratitis // Jpn. J. Ophthalmol. – 2012. – Vol. 56 (6). – P. 544-550.
15. Rosenthal A.R., Harbury C., Egbert P. et al. Use of a plateletfibrinogen-thrombin mixture as a corneal adhesive: experiments with sutureless lamellar keratoplasty in the rabbit // Invest Ophthalmol. – 1975. – Vol. 14. – P. 872-875.
16. Rubinfeld R.S., Laibson P.R., Cohen E.J. et al. Anterior stromal puncture for recurrent erosion: further experience and new instrumentation // Ophthalmic Surg. – 1990. – Vol. 21. – P. 318-326.
17. Szili A. Ueber disjunction des Hornhaut epithels // Albrecht Von Graefes Arch. Klin. Exp. Ophthalmol. – 1900. – № 51. – P. 486-531.
18. Wood O. Recurrent erosion // Trans. Am. Ophthalmol. Soc. – 1984. – Vol. 82. – P. 850-898.

Поступила 19.09.2017

БРОКСИНАК®
ОСТАНОВИТ ГЛАЗНОЕ ВОСПАЛЕНИЕ
В ОДНО КАСАНИЕ

Применение 1 раз в день

- Мощный противовоспалительный эффект¹
- Быстрое купирование боли²
- Удобный режим дозирования 1 раз в сутки³

Реклама

Источники:

1. Backlyan G.A. et al. J.Ocul Pharmacol Ther 2009; 24(4):392-8
2. Silverstein S.M. et al. Review of Bromfenac ophthalmic solution 0,09% once-daily 2011,5
3. Инструкция по медицинскому применению препарата Броксинак®

Для медицинских и фармацевтических работников

ООО «Сентисс Рус»
111033, Москва,
ул. Золотаровский Вал,
д. 11, стр. 21,
тел.: 495 229-76-43,
факс: 495 229-76-04