

УДК 617.731-002

## Оптический неврит при доброкачественном течении рассеянного склероза (клинический случай)

Е.Э. Иойлева, М.С. Кривошеева

ФГАУ «МНТК «Микрохирургия глаза» им. акад. С.Н. Федорова» Минздрава России, Москва

### РЕФЕРАТ

Доброкачественное течение рассеянного склероза характеризуется редкими обострениями заболевания, длительными ремиссиями и отсутствием выраженной инвалидизации в течение нескольких десятилетий после появления первых симптомов. Известно, что оптический неврит является наиболее распространенным манифестным проявлением заболевания, могут наблюдаться его рецидивы. Описаний клинической ремиссии рассеянного склероза длительностью более 30 лет в литературе не обнаружено.

**Цель.** Описать динамику зрительных функций у пациентки с 36-летней ремиссией при доброкачественном течении рассеянного склероза.

**Материал и методы.** В ФГАУ «МНТК «Микрохирургия глаза» им. акад. С.Н. Федорова (Москва) прослежена динамика зрительных функций у пациентки с 22 до 58 лет. Проведены стандартные методы исследования, компьютерная периметрия на приборе Humphrey HFA II-750i, оптическая когерентная томография (ОКТ) на спектральном оптическом когерентном томографе Cirrus HD-OCT («Carl Zeiss Meditec Inc.», США), компьютерная микропериметрия на MP-1 (Nidek technologies, Vigonza, Италия), магнитно-резонансная томография (МРТ) головного мозга и орбит (Siemens Magnetom AVANTO, 3 TI) по программам T1 и T2 FLAIR и T2 Fat Saturation.

**Результаты.** В ФГАУ «МНТК «Микрохирургия глаза» им. акад. С.Н. Федорова обследовалась пациентка, у которой клиника рас-

сеянного склероза не проявлялась в течение 36 лет после первого эпизода оптического неврита. На протяжении этого периода перенесла оптический неврит правого глаза в возрасте 22 лет и оптический неврит левого глаза в возрасте 58 лет. Диагноз рассеянного склероза был подтвержден на основании субклинического неврологического дефицита (интенционный тремор при выполнении пальце-носовой пробы, повышение коленных рефлексов, неустойчивость в позе Ромберга), повторного эпизода оптического неврита на парном глазу, наличие множественных T2 очагов в типичной для РС локализации на основании критериев Mc Donald. После подтверждения диагноза рассеянного склероза, первый эпизод оптического неврита, произошедший 36 лет назад, был расценен как манифест заболевания. Ранее начало заболевания с изолированным зрительным моносимптомом характерно для доброкачественного течения РС.

**Заключение.** Представленный клинический случай 36-летней ремиссии РС является редким в клинической практике. Все пациенты с эпизодом оптического неврита в анамнезе должны находиться под наблюдением у офтальмолога и невролога.

**Ключевые слова:** оптический неврит, рассеянный склероз, доброкачественное течение, микропериметрия. ■

**Авторы не имеют финансовых или имущественных интересов в упомянутых материале и методах.**

### ABSTRACT

#### Optic neuritis in a benign course of multiple sclerosis (A case report)

E.E. Ioyleva, M.S. Krivosheeva

The S. Fyodorov Eye Microsurgery Federal State Institution, Moscow

A benign course of multiple sclerosis is characterized by rare exacerbations of the disease, long-term remissions and the lack of severe disability within a few decades after the onset of symptoms. It is known that optic neuritis is the most common symptomatic manifestation of the disease where its relapses may be observed. Descriptions of clinical remission in multiple sclerosis longer than 30 years were not found in the literature.

**Purpose.** To describe the dynamics of visual functions in a patient with a 36-year remission in case of benign multiple sclerosis (BMS).

**Material and methods.** At the S. Fyodorov Eye Microsurgery Federal State Institution (Moscow) the dynamics of visual functions in this female patient since the age from 22 years to 58 years. Following standard research methods were performed: computer perimetry using the Humphrey HFA II-750i device, optical coherence tomography (OCT) using the spectral optical coherence tomography Cirrus HD-OCT (Carl Zeiss Meditec Inc., USA), computer Microperimetry MR-1 (Nidek technologies,

Vigonza, Italy), magnetic resonance imaging (MRI) of the brain and orbits (Siemens Magnetom AVANTO, 3 TI) using the T1 and T2 FLAIR and T2 Fat Saturation programs.

**Results.** This female patient with a clinic of multiple sclerosis non-manifested within 36 years after the first episode of optic neuritis was examined and treated at the S. Fyodorov Eye Microsurgery Federal State Institution (Moscow, Russian Federation) the patient was with visual disabilities and the interval of benign MS course was 36 years. During this period the patient suffered optic neuritis (ON) of the right eye at the age of 22 years and ON in the contra-lateral eye aged 58 years. The diagnosis of multiple sclerosis was confirmed on the basis of sub-clinical neurological deficit (intention tremor when performing finger-nose test, increased knee reflexes, instability in Romberg), a repeated episode of optic neuritis in the fellow eye, the presence of multiple T2 lesions in a typical MS localization according to the McDonald criteria.

After the final confirmation of the diagnosis of MS in 58 years, the first episode of ON, which occurred 36 years ago, has been identified as a manifest disease. Diagnosis: OD – Atrophy of the optic nerve. OS – Optic neuritis. Benign Relaps-Remitting Multiple Sclerosis (BRRMS), cerebral form, the acute stage. An early start of the disease with an isolated optic mono-symptom is typical for a benign MS course. Further research of these cases, it may be useful to optimize the management tactics all patients already diagnosed MS.

The Fyodorov Journal of Ophthalmic Surgery.– 2016.– No. 4.– P. 73–78.

**Conclusion.** The presented clinical case of a 36-year remission of MS is rare in the clinical practice. All patients with an episode of optic neuritis in history must be supervised by an ophthalmologist and a neurologist.

**Key words:** *optic neuritis, benign multiple sclerosis, optic nerve atrophy, magnetic resonance sclerolysis, microperimetry.*

**No author has a financial or proprietary interest in any material or method mentioned.**

Рассеянный склероз (РС) является одним из наиболее распространенных заболеваний центральной нервной системы, поражает преимущественно лиц молодого трудоспособного возраста и имеет прогрессирующее течение [4, 8]. Однако у 20% пациентов течение РС является доброкачественным [6, 7]. Оно характеризуется редкими обострениями заболевания, длительными ремиссиями и отсутствием выраженной инвалидизации в течение нескольких десятилетий после появления первых симптомов [7]. Известно, что оптический неврит является наиболее распространенным манифестным проявлением заболевания, могут наблюдаться его рецидивы [1, 12]. Многие авторы полагают, что всех пациентов с изолированным оптическим невритом неясной этиологии следует рассматривать как случаи доброкачественного течения рассеянного склероза и при тщательном изучении анамнеза у них выявляются признаки преходящих симптомов поражения центральной нервной системы [5, 6, 8, 9]. По результатам проспективных исследований было определено, что в 35-75% случаев острого оптического неврита имеются субклинические признаки поражения ЦНС [3]. При этом наличие множественных очагов демиелинизации головного мозга к моменту манифеста оптического неврита свидетельствует о том, что заболевание РС имеет длительное бессимптомное течение. Описание клинической ремиссии рассеянного склероза длительностью более 30 лет в литературе не обнаружено.

## ЦЕЛЬ

Описать динамику зрительных функций у пациентки с 36-летней ремиссией при доброкачественном течении ремиттирующего типа рассеянного склероза.

## МАТЕРИАЛ И МЕТОДЫ

Женщина, 58 лет, обследована в ФГАУ «МНТК «Микрохирургия глаза» им. акад. С.Н. Федорова» (Москва). Проведение исследований было строго регламентировано документами международной Хельсинкской декларации о защите прав пациентов [14]. Испытуемая предоставила письменное информированное согласие на участие в исследованиях.

Проведено стандартное офтальмологическое обследование: визометрия RC-5000 Tomey, пневмотонометрия СТ-80 Topcon, кератометрия KR-8900 Topcon.

HRT проведена на Heidelberg Retina Tomograph (Германия). Компьютерная периметрия проводилась на приборе Humphrey HFA II-750i. Оптическая когерентная томография (ОКТ) проводилась на спектральном оптическом когерентном томографе Cirrus HD-OCT («Carl Zeiss Meditec Inc.», США) с исследованием толщины перипапиллярного слоя нервных волокон сетчатки и комплекса ганглиозных клеток сетчатки по протоколам Optic Disc Cube 200x200 по программе RNFL Thickness Analysis, Ganglion Cell Analysis. Компьютерная микропериметрия на MP-1 (Nidek technologies, Vigonza, Италия) проводилась с применением програм-

мы macula 12° 10 дБ. В процессе тестирования обследовалась центральная зона в пределах 12° от центра фиксации путем последовательного предъявления 68 стандартных световых стимулов Goldmann III размером 0,43°. Для подтверждения диагноза РС проводилась магнитно-резонансная томография (МРТ) головного мозга и орбит (Siemens Magnetom AVANTO, 3 TI) по программам T1 и T2 FLAIR и T2 Fat Saturation.

## РЕЗУЛЬТАТЫ

Прослежена динамика зрительных функций у пациентки с 36-летней ремиссией при доброкачественном течении ремиттирующего типа рассеянного склероза. Из анамнеза и записей в амбулаторной карте (г. Семипалатинск) известно, что в 22 года впервые обратилась с жалобами на боли за правым глазом, «пятно» в центре поля зрения левого глаза, снижение остроты зрения до 0,02 н/к. Острота зрения левого глаза 1,0. Осмотр: придаточный аппарат обоих глаз без особенностей. Движение глаз в полном объеме. Нистагм не обнаружен. Реакция зрачка правого глаза вялая, левого глаза живая.

Глазное дно правого глаза: диск зрительного нерва гиперемирован, слабо проминирует в стекловидное тело, границы ступеваны, вены расширены, макулярная область без патологии. Левый глаз интактный. Пациентке был установлен диагноз неврита зрительного нерва правого глаза. После курса консервативного лечения в стационаре острота зрения правого глаза восстановилась до 1,0; острота левого глаза – 1,0; исчезли болевые ощущения. Терапия иммуносупрессивными препаратами не проводилась.

## Для корреспонденции:

Иойлева Елена Эдуардовна, докт. мед. наук, учёный секретарь ФГАУ «МНТК «Микрохирургия глаза» им. акад. С.Н. Федорова» Минздрава России, профессор кафедры глазных болезней МГМСУ им. Евдокимова. E-mail: elioileva@yahoo.com

В связи с подозрением на демиелинизирующий процесс ЦНС была осмотрена неврологом. Консультация невролога: контактна, ориентирована. Черепно-мозговые нервы без патологии. Двигательных нарушений и нарушений всех видов чувствительности нет, D=S. Патологических рефлексов не обнаружено. Данных за рассеянный склероз не выявлено. МРТ – диагностика не проводилась. В течение последующих 9 лет жалоб на снижение остроты зрения не отмечала, к офтальмологу и неврологу за медицинской помощью не обращалась.

Семейный анамнез не отягощен. Указаний на хронические соматические заболевания нет. До 19 лет проживала в благоприятных экологических условиях на Горном Алтае. В 19 лет вышла замуж и переехала в город Семипалатинск (Казахстан), в котором в тот период времени был повышенный радиационный фон. Занималась спортом (лыжный спорт, легкая атлетика). В 25 лет родила дочь, после родов нарушения зрительных функций не отмечено. В возрасте 40 лет переехала в Московскую область, где проживает в настоящее время.

В 43 года обратилась в ФГАУ «МНТК» с жалобами на ухудшение зрения вблизи. При обследовании острота зрения вдаль: OD=1,0; OS=1,0.

По результатам осмотра и данным дополнительных методов исследования отмечено побледнение височного сегмента зрительного нерва правого глаза, патологии зрительного нерва левого глаза не было отмечено.

Консультация невролога – данных за рассеянный склероз не получено. МРТ головного мозга не проводилась.

Диагноз: OU: пресбиопия; OD: частичная атрофия зрительного нерва.

Были подобраны очки для чтения. На протяжении последующих 15 лет за медицинской помощью к офтальмологу и неврологу не обращалась.

В возрасте 58 лет повторно обратилась с жалобами на боли за глазным яблоком при движении левого глаза, появление «пятна» в центре поля зрения левого глаза, головные боли. При обследовании установлено: острота зрения правого глаза 1,0; левого глаза – 0,7 н/к. Поле зрения обоих глаз без патологии. Внутриглазное давление обоих глаз 15 mm Hg; В-сканировании: оболочки прилежат.

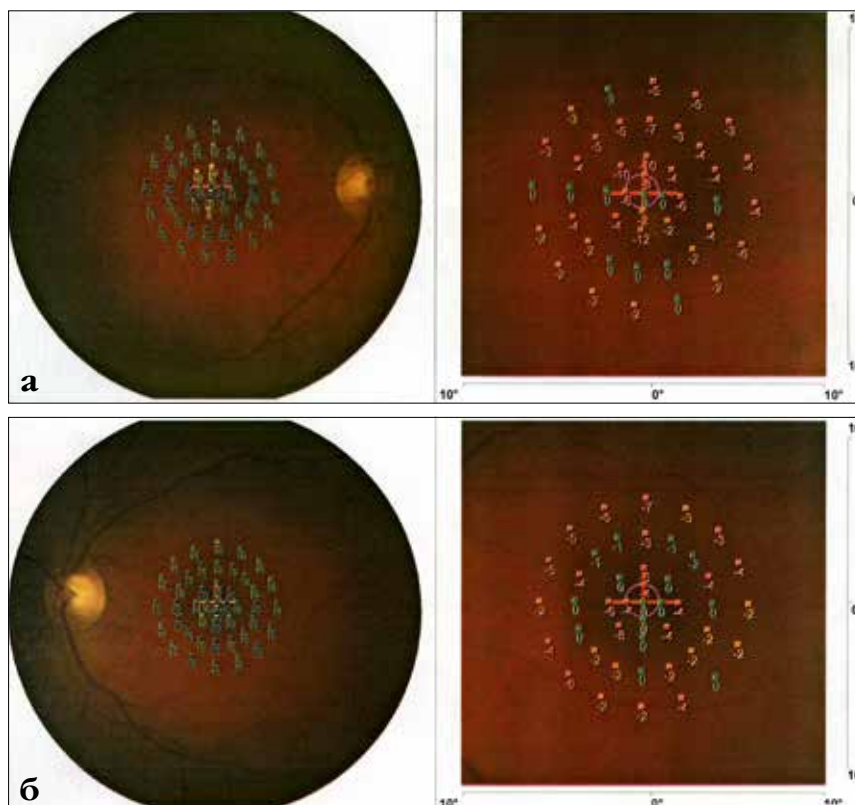


Рис. 1. Микропериметрия: а) правого глаза; б) левого глаза

Биомикроскопия: придаточный аппарат глаза без особенностей. Передний отрезок глазного яблока без патологии. Мелкоразмашистый нистагм при отведении глазных яблок.

Офтальмоскопия глазного дна: OD: диск зрительного нерва с побледнением в верхнем и височном сегментах, границы чёткие, артерии и вены нормального калибра, в макулярной области изменений не отмечено; OS: диск зрительного нерва гиперемирован, границы ступенчатые, артерии без патологии, вены расширены, в макулярной области изменений не отмечено.

По результатам кинетической периметрии дефектов периферического поля зрения не выявлено. При тестировании методом компьютерной периметрии по программе 120 точек выявлено снижение общей светочувствительности сетчатки правого глаза до 34 Дб, снижение общей светочувствительности сетчатки левого глаза до 32 Дб. По результатам микропериметрии правого глаза обнаружены центральные дефекты размерами в пределах 2° и 3° от точки фиксации в верхнем и

нижнем квадрантах, в поле зрения левого глаза обнаружен центральный дефект в пределах 3° от точки фиксации в нижне-носовом квадранте (рис. 1).

По результатам оптической когерентной томографии выявлено истончение в слое нервных волокон сетчатки и зрительного нерва правого глаза, толщина нервных волокон сетчатки и объём ганглиозных клеток сетчатки левого глаза в пределах нормы (рис. 2).

Консультация невролога: черепно-мозговые нервы без патологии: мелкоразмашистый нистагм при отведении глазных яблок. Сухожильные и периостальные рефлексы сохранены D=S, брюшные рефлексы отсутствуют, коленные рефлексы повышены, интенционный тремор при выполнении пальценосовой пробы. В позе Ромберга неустойчива. Балльная оценка по шкале EDSS 1,5 балла.

По результатам МРТ головного мозга и орбит, проведенного в Научном центре неврологии РАМН (Москва), в белом веществе лобных и теменных долей перивентрикуляр-



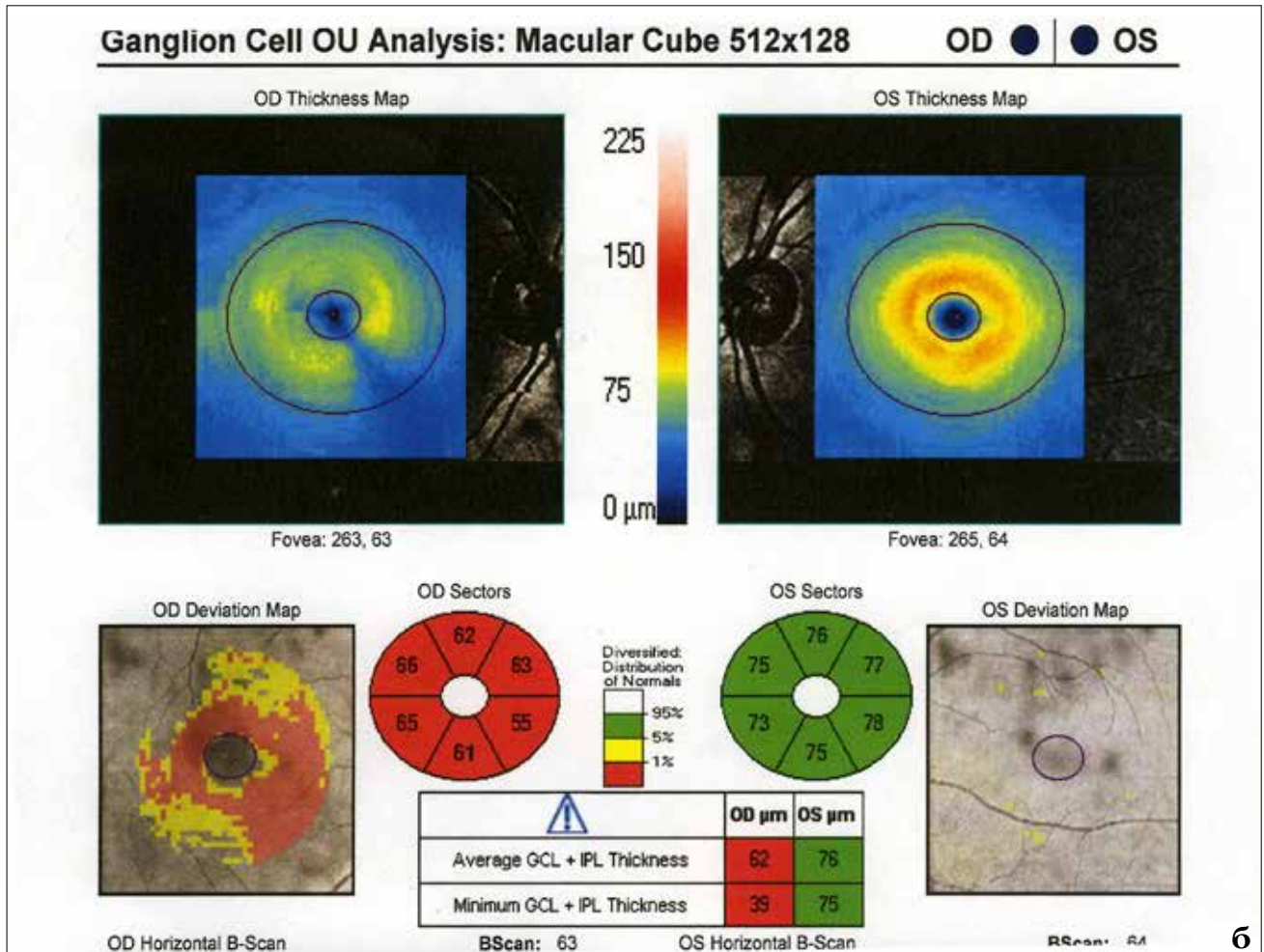
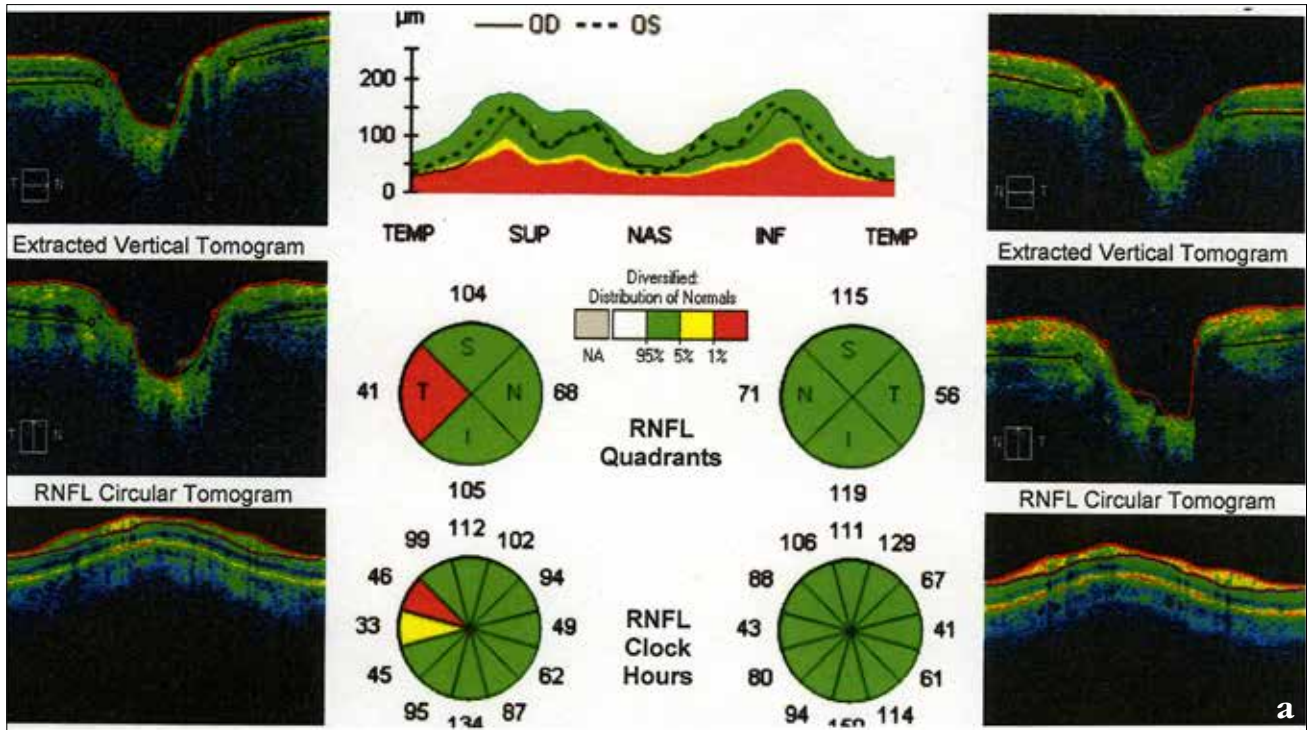


Рис. 2. Оптическая когерентная томография: а) перипапиллярного слоя нервных волокон сетчатки; б) слоя ганглиозных клеток сетчатки

но и субкортикально, в височно-теменных областях, в мозолистом теле и в правых отделах варолиевого моста отмечаются множественные очаги гиперинтенсивного сигнала на T2ВИ и FLAIR, изо- и гипоинтенсивного на T1ВИ округлой и продолговатой формы, размером от 0,2 до 0,9 см в диаметре без видимой перифокальной реакции. В проекции зрительных нервов повышения сигнала не отмечено на всем протяжении. На диффузионно-взвешенных изображениях отмечается повышение интенсивности сигнала от двух очагов в левой теменной доле (рис. 3).

Диагноз рассеянного склероза был подтвержден на основании субклинического неврологического дефицита (интенционный тремор при выполнении пальценосовой пробы, повышение коленных рефлексов, неустойчивость в позе Ромберга), повторного эпизода оптического неврита на противоположном глазу, наличие множественных T2 очагов в типичной для РС локализации на основании критериев McDonald.

Диагноз: OD: частичная атрофия зрительного нерва; OS: неврит зрительного нерва. Рассеянный склероз, церебральная форма, ремиттирующий тип течения, стадия обострения.

## ОБСУЖДЕНИЕ

Клинические проявления рассеянного склероза многообразны. До настоящего времени нет единого мнения о нозологическом единстве различных типов течения заболевания. Критериями доброкачественности рассеянного склероза являются ранний возраст начала заболевания, изолированные зрительные, двигательные или чувствительные нарушения в дебюте, длительность первой ремиссии не менее трех лет, балльная оценка по шкале инвалидности Kurtzke J.F. (EDSS)  $\leq 3$  через 10 лет от начала заболевания, сумма неврологического дефицита не более 7-8 баллов, медленный темп прогрессирования в течение десятилетнего периода наблюдения [3]. За основной клинический критерий, определяющий доброкачественность течения рассеянного склероза, принимают скорость

прогрессирования болезни (СП) как оценку быстроты нарастания степени инвалидизации. Она определяется отношением показателя степени инвалидизации в баллах к длительности болезни в годах. Основным критерием доброкачественного течения являлся медленный темп прогрессирования рассеянного склероза (СП < 0,3), а неблагоприятного – его быстрый темп (0,7 > СП).

По данным большинства авторов, клиника рассеянного склероза после ретробульбарного неврита развивается в первые 3-5 лет наблюдения. Тем не менее, описаны результаты восьмилетнего наблюдения за 10 пациентами, перенесших оптический неврит без его повторных атак [6]. По результатам двадцатилетнего наблюдения за 169 пациентами с доброкачественным течением РС было отмечено, что через 20 лет у 88 чел. (52,1%) течение заболевания оставалось доброкачественным в виде единственного зрительного моносимптома, у 36 чел. (21,3%) балл по EDSS стал  $\geq 6$ , у 45 чел. (23%) болезнь перешла во вторично-прогрессирующую стадию [11].

Отдельные исследователи наблюдали за 18 пациентами в течение 30 лет, но ни у одного из них клиническая ремиссия не протекала более 10 лет [7]. В проведенном исследовании демонстрируется значительное снижение доли пациентов, имеющих доброкачественное течение на протяжении времени: каждые 10 лет их число сокращается как минимум вдвое. По мнению авторов, определение доброкачественного течения рассеянного склероза не может основываться на десятилетнем периоде наблюдения. В связи с этим, кроме длительного по времени периода наблюдения за течением заболевания, необходим поиск других маркеров, подтверждающих доброкачественное течение РС.

В ФГАУ «МНТК «Микрохирургия глаза» им. акад. С.Н. Федорова», обследовалась пациентка, у которой клиника рассеянного склероза не проявлялась в течение 36 лет после первого эпизода оптического неврита. За время наблюдения проводилась оценка зрительных функций. На протяжении этого периода был отмечен неврит зрительного нерва правого глаза в 22-летнем возрасте и

неврит на парном глазу в 58 лет. После окончательного подтверждения диагноза рассеянного склероза в 58 лет, первый эпизод оптического неврита, произошедший 36 лет назад, был расценен как манифест заболевания. Офтальмоскопически были выявлены начальные признаки оптического неврита левого глаза. Тем не менее инструментально, по данным ОКТ, изменения толщины слоя нервных волокон сетчатки и/или потерь объема ганглиозных клеток сетчатки левого глаза не были выявлены, несмотря на предъявляемые жалобы. Эти наблюдения типичны при рассеянном склерозе и, по данным различных авторов, наблюдаются в 41% случаев [1, 8]. При обнаружении центральной скотомы методом микропериметрии диагноз оптического неврита левого глаза был подтвержден окончательно. Офтальмоскопическая картина глазного дна правого глаза и результаты дополнительных методов исследования позволили подтвердить диагноз атрофии зрительного нерва правого глаза, которая, возможно, развилась вследствие перенесенного в 22 года оптического неврита.

По мнению большинства исследователей, пусковыми факторами начала и дальнейшего обострения заболевания чаще всего выступают инфекции, психогенные стрессы, реже – травмы, переохлаждения и физическое перенапряжение, операции с применением наркоза, воздействие токсинов и радиации [10]. В противоположность этому, факторы, способствующие доброкачественному течению рассеянного склероза, в настоящее время изучены недостаточно.

В представленном случае оптический неврит пациентка перенесла в 22 года при переезде в местность с повышенным радиационным фоном, что могло способствовать началу развития РС. Ранее начало заболевания с изолированным зрительным моносимптомом характерно для доброкачественного течения РС [13]. В дальнейшем значимого влияния неблагоприятных факторов среды на течение заболевания не отмечено. Это свидетельствует об определяющей роли внутренних факторов в дальнейшем течении заболевания, а действие внеш-

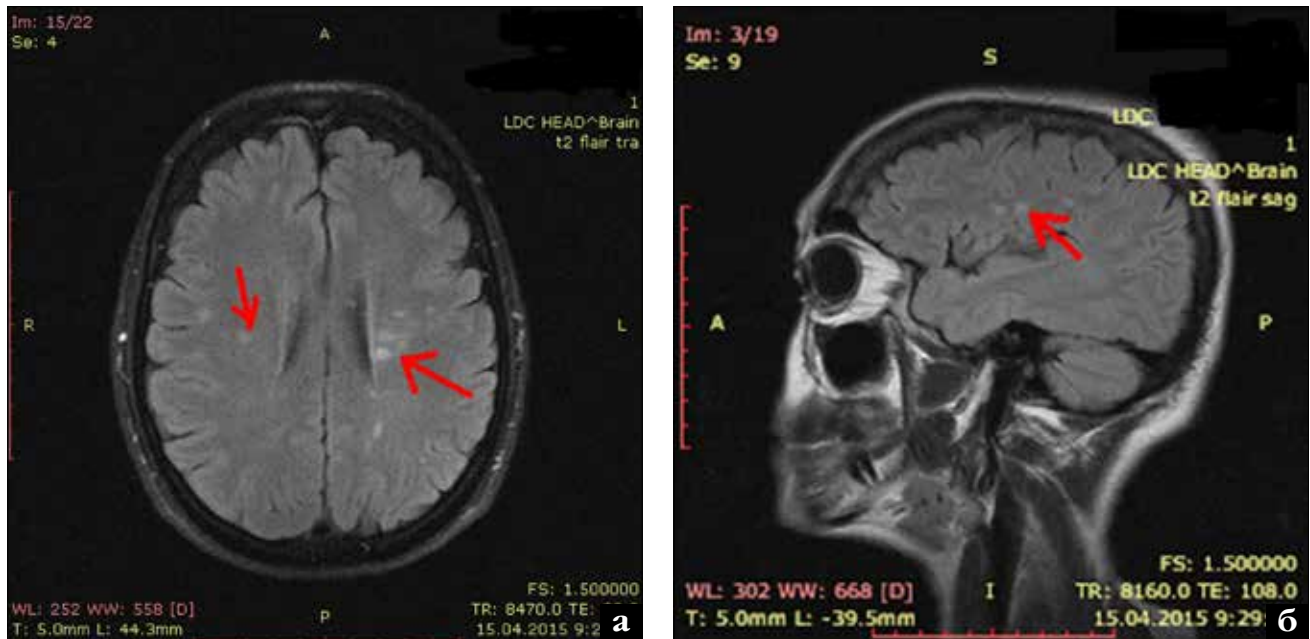


Рис. 3. МРТ головного мозга, множественные очаги демиелинизации: а) аксиальная проекция; б) саггитальная проекция

них факторов имеет значение лишь до наступления пубертатного возраста. Эти данные согласуются с мнением большинства исследователей [3, 4, 13]. До сих пор дискутируется вопрос о роли глюкокортикоидов для профилактики обострений и удлинения срока ремиссии при РС. В представленном клиническом случае гормональная терапия не проводилась, тем не менее срок клинической ремиссии составил 36 лет.

До настоящего времени не существует достоверно подтвержденных маркёров доброкачественного течения РС, поэтому невозможно прогнозировать развитие заболевания у пациентов в дебюте РС. Необходимы дальнейшие исследования факторов, препятствующих быстрому прогрессированию РС.

### ЗАКЛЮЧЕНИЕ

Представленный клинический случай 36-летней ремиссии РС является редким в клинической практике. Все пациенты с эпизодом оптического неврита в анамнезе должны

находиться под наблюдением у офтальмолога и невролога.

### ЛИТЕРАТУРА

1. Иойлева Е.Э., Кривошеева М.С. Односторонний отек зрительного нерва: особенности дифференциальной диагностики // Таврический медико-биологический вестник. – 2013. – № 3, Ч. 2. – С. 166-170.
2. Иойлева Е.Э., Кривошеева М.С., Смирнова М.А. Результаты обследования пациентов с оптическим невритом в дебюте рассеянного склероза // Вестник ОГУ. – 2014. – № 12. – С. 143-146.
3. Новикова И.М. Клинико-функциональные характеристики больных с доброкачественным течением рассеянного склероза: Автореф. дис. ... канд. мед. наук. – Новосибирск, 2005. – 22 с.
4. Рассеянный склероз: клиническое руководство / Под ред. Е.И. Гусева, И.А. Завалишина, А.Н. Бойко. – М., 2011. – 782 с.
5. Jenkins T.M., Toosy A.T., Ciccarelli O. et al. Neuroplasticity predicts outcome of optic neuritis independent of tissue damage // Ann. Neurol. – 2010. – Vol. 67, № 1. – P. 99-113.
6. Kolappan M., Henderson A.P., Jenkins T.M. et al. Assessing structure and function of the afferent visual pathway in multiple sclerosis and associated optic neuritis // J. Neurol. – 2009. – Vol. 256. – P. 305-319.

7. Leray E., Coustans M., Le Page E. 'Clinically definite benign multiple sclerosis', an unwarranted conceptual hodgepodge: evidence from a 30-year observational study // Mult. Scler. – 2013. – Vol. 19. – P. 458-465.

8. Lisak R.P., Zweiman B., Burns J.B. et al. Immune responses to myelin antigens in multiple sclerosis // Ann. N.Y. Acad. Sci. – 1984. – Vol. 436 – P. 221-230.
9. Marques I.B., Matias F., Silva E. Risk of multiple sclerosis after optic neuritis in patients with normal baseline brain MRI // J. Clin. Neurosci. – 2014. – Vol. 21 – P. 583-586.
10. Miller D.H., Fox R.J., Phillips J.T., Hitchins M. et al. Effects of delayed-release dimethyl fumarate on MRI measures in the phase 3 CONFIRM study // Neurology. – 2015. – Vol. 84. – P. 1145-1152.
11. Sayao A.L., Devonsbire V., Tremlett H. Longitudinal follow-up of «benign» multiple sclerosis at 20 years // Neurology. – 2007. – Vol. 68. – P. 496-500.
12. Silberberg D.H. Corticosteroids and Optic Neuritis // N. Engl. J. Med. – 1993. – Vol. 329. – P. 1808-1810.
13. Sorensen T.L., Frederiksen J.L., Bromnum-Hansen H., Petersen H.C. Optic neuritis as onset manifestation of multiple sclerosis: a nationwide, long-term survey // Neurology. – 1999. – Vol. 53. – P. 473-478.
14. World Medical Association. Declaration of Helsinki: Ethical Principles for Medical Research Involving Human Subjects. – 2010. – Nov. 22.

Поступила 29.12.2015