

Использование ультразвуковой биомикроскопии при различных стадиях ретинопатии недоношенных

А.В. Терещенко, Ю.А. Белый, Е.В. Ерохина, И.Г. Трифаненкова

Калужский филиал ФГАУ «МНТК «Микрохирургия глаза» им. акад. С.Н. Федорова» Минздрава России

РЕФЕРАТ

Цель. Изучение анатомо-топографических особенностей переднего отрезка глаза на основе ультразвуковой биомикроскопии при различных стадиях РН, определение критериев прогрессирования заболевания, а также оценка возможности использования полученных данных для оптимизации лазерного и хирургического лечения.

Материал и методы. Ультразвуковая биомикроскопия проведена на 217 глазах 122 недоношенных детей со сроками гестации 26-34 недели, из них с I стадией РН – 44 глаза (20%) 25 новорожденных детей, со II стадией – 35 глаз (16%) 21 новорожденного ребенка, с III стадией – 42 глаза (19%) 24 новорожденных, с IV стадией – 49 глаз (22,5%) 28 новорожденных, с V стадией – 47 глаз (21,7%) 25 новорожденных. В контрольную группу вошли 20 недоношенных детей (40 глаз) без признаков РН и других заболеваний глаз в возрасте от 1 до 4 мес.

Результаты. Проведенные исследования позволили рассчитать угловые и линейные параметры для недоношенных детей без признаков РН, а также для младенцев с III, IV и V активными стадиями РН.

Определена специфичность пространственных соотношений структур переднего отрезка глаза у детей с различными стадиями РН.

Методом УБМ были выявлены специфичные структурные нарушения в области крайней периферии сетчатки, а также в постзонулярном и ретролентальном пространствах при IV и V стадиях РН.

Заключение. Использование данных УБМ при РН позволяет оптимизировать параметры лазерного воздействия при III стадии РН, а также при II стадии РН с неблагоприятным типом течения, уточнить объем хирургического вмешательства при IV стадии РН, выявить оптимальные зоны операционного доступа при V стадии РН.

Ультразвуковая биомикроскопия расширяет данные комплексного офтальмологического обследования, что позволяет использовать ее в качестве дополнительного инструмента при определении тактики лечения РН в совокупности с данными других объективных исследований.

Ключевые слова: ультразвуковая биомикроскопия, ретинопатия недоношенных. ■

Авторы не имеют финансовых или имущественных интересов в упомянутых материале и методах.

Офтальмохирургия. – 2015. – № 4. – С. 30-35

Для корреспонденции:

Терещенко Александр Владимирович, докт. мед наук, директор Калужского филиала ФГАУ «МНТК «Микрохирургия глаза» им. акад. С.Н. Федорова» Минздрава России;

Белый Юрий Александрович, профессор, зам. директора по научной работе;

Трифаненкова Ирина Георгиевна, канд. мед. наук, зав. детским отделением;

Ерохина Елена Владимировна, врач-офтальмолог

Калужский филиал ФГАУ «МНТК «Микрохирургия глаза» им. акад. С.Н. Федорова» Минздрава России

Адрес: 248007, Калуга, ул. им. Святослава Фёдорова, 5

Тел.: (4842) 505-767

E-mail: nauka@mntk.kaluga.ru

ABSTRACT

The use of ultrasound biomicroscopy in the different stages of retinopathy of prematurity

A.V. Tereshchenko, Yu.A. Belyi, E.V. Erokhina, I.G. Trifanenkova

The Kaluga Branch of the S. Fyodorov Eye Microsurgery Federal State Institution, Kaluga

Purpose. To study anatomical-topographical features of the anterior segment of the eye at different stages of retinopathy of prematurity (ROP) based on the ultrasound biomicroscopy, to determine criteria of disease progression and to assess the possibilities to use the obtained data for an optimization of the laser and surgical treatment.

Material and methods. Ultrasound biomicroscopy (UBM) was performed in 217 eyes of 123 premature babies in the gestation terms of 26-34 weeks, of them: at the ROP stage I – 44 eyes (20%) 25 newborn children, at the stage II – 35 eyes (16%) 21 newborn babies, at the stage III – 42 eyes (19%) 24 newborns, at the stage IV – 49 eyes (22.5%) 28 newborns, at the stage V – 47 eyes (21.7%) 25 newborns. the control group consisted of 20 premature babies (40 eyes) without ROP signs and other eye diseases aged from 1 to 4 months.

Results. The conducted research allowed to calculate angular and linear parameters for premature babies with no ROP signs, and also for babies of the active ROP stages III, IV and V.

Specificity of spatial correlations in structures of the anterior segment of the eye was defined for children with different ROP stages.

Conclusion. Specific structural violations were revealed by the UBM method in the area of the far retinal periphery, as well as in the postzonular and retrolental spaces in case of the ROP stages IV and V.

The use of ultrasound biomicroscopy data in the ROP case allows to optimize the parameters of laser irradiation in the ROP stages III and II with adverse types of ROP course, to clarify the volume of surgical intervention at ROP stage IV, identify the optimum area of an operational access at ROP stage V.

Key words: *ultrasound biomicroscopy, retinopathy of prematurity.* ■

No author has a financial or proprietary interest in any material or method mentioned.

The Fyodorov Journal of Ophthalmic Surgery.– 2015.– No. 4.– P. 30-35.

Благодаря внедрению в офтальмологическую практику метода ультразвуковой биомикроскопии (УБМ) появилась возможность подробного прижизненного изучения анатомо-топографических соотношений структур переднего отрезка глаза пациентов. Данный высокоинформативный метод позволяет получить большой объем информации при различной офтальмологической патологии и определить оптимальную тактику лечения в каждом конкретном случае [1].

В литературе встречаются единичные работы, основанные на использовании данного метода у детей с ретинопатией недоношенных (РН) [3, 4]. В них представлены только описательные характеристики структур переднего отрезка глаза, и данные УБМ не учитывались при определении тактики лазерного и хирургического лечения.

ЦЕЛЬ

Изучение анатомо-топографических особенностей переднего от-

резка глаза на основе УБМ при активных стадиях РН, а также оценка возможности использования полученных данных для оптимизации лечения.

МАТЕРИАЛ И МЕТОДЫ

УБМ проведена на 217 глазах 122 недоношенных детей со сроками гестации 26-34 недели, из них с I стадией РН – 44 глаза (20%) 25 новорожденных детей, со II стадией – 35 глаз (16%) 21 новорожденного ребенка, с III стадией – 42 глаза (19%) 24 новорожденных, с IV стадией – 49 глаз (22,5%) 28 новорожденных, с V стадией – 47 глаз (21,7%) 25 новорожденных. Обследование пациентов с I стадией РН выполняли в возрасте 4-5 недель (постконцептуальный возраст (ПКВ) – 34-37 недель), со II стадией РН – 5-6 недель (ПКВ – 35-37 недель), с III стадией – 6-8 недель (ПКВ – 36-38 недель), с IV стадией – 15-20 недель (ПКВ – 51-58 недель), с V стадией – 18-25 недель (ПКВ – 54-63 недели). В контрольную группу вошли 20 недоношенных детей (40 глаз) без признаков

РН и других заболеваний глаз в возрасте от 1 до 4 мес.

От всех родителей было получено добровольное информированное согласие на выполнение диагностического исследования.

Все стадии РН были подтверждены инструментально с помощью цифровой ретиноскопии с использованием ретинальной камеры «RetCam-3» («Massie Research Laboratories Inc», Dublin, Канада). Интерпретацию данных диагностических исследований проводили в соответствии с разработанной клинико-морфометрической классификацией [2].

УБМ выполняли с помощью прибора «Paradigm-P60» (Humphrey, США) с частотой датчика 50 МГц, осевым и поперечным разрешением 50 мкм, проникающей способностью 5 мм. Исследования проводились под ингаляционно-масочным наркозом под контролем анестезиолога. Стандартная методика, разработанная С. Pavlin в 1990 г., была модифицирована исходя из особенностей глаза младенца: для удобства проведения обследования перед постановкой глазной ван-

ночки на глаз ребенка устанавливали блефаростат; в качестве иммерсионной среды использовали глазной гель либо физиологический раствор в соотношении 3:1, что позволило сократить время проведения исследования, а следовательно, длительность анестезиологического пособия (длительность обследования не превышала 5 минут); отведения глаза в крайние положения осуществлялись ассистентом при помощи пинцета. Для получения высокого качества снимков ультразвуковой датчик устанавливали перпендикулярно к исследуемым структурам переднего отрезка глаза. Сканирование проводили во всех часовых меридианах, с перемещением датчика по окружности. Для удобства описания изменений, выявленных на крайней периферии, зоны исследования были условно разделены на четыре сегмента, которые определялись соответствующими часовыми меридианами:

1. Верхний сегмент (меридианы 11-1 ч для правого и левого глаза).
2. Нижний сегмент (меридианы 5-7 ч для правого и левого глаза).
3. Височный сегмент (меридианы 8-10 ч для правого глаза и меридианы 2-4 ч для левого глаза).
4. Назальный сегмент (меридианы 2-4 ч для правого глаза и меридианы 8-10 ч для левого глаза).

Оценивались следующие параметры: глубина передней камеры (мм) измерялась по перпендикуляру от эндотелия в центральной зоне роговицы до передней капсулы хрусталика; толщина роговицы в оптической зоне (мм): угол передней камеры (в градусах) определяли при пересечении линии, проходящей по касательной к эндотелию роговицы в зоне трабекулы, и линии, проходящей по передней поверхности радужки; дистанция «трабекула-радужка» (мм) на расстоянии 250 и 500 мкм от склеральной шпоры по перпендикуляру от эндотелия роговицы до передней поверхности радужки; дистанция «трабекула – цилиарные отростки» (мм) в 500 мкм от склеральной шпоры по перпендикуляру от эндотелия роговицы до цилиарных отростков, проходящего через радужку; толщина радужки у корня (мм) по перпендикуляру от передней до задней поверхности радужки в 250 мкм

от склеральной шпоры; толщина радужки в зрачковой зоне (мм) по перпендикуляру от передней до задней поверхности радужки в 500 мкм от края зрачка; максимальная толщина цилиарного тела (мм) по перпендикуляру от основания цилиарного отростка к склере (аналогично измерялась толщина цилиарного тела в 1,0 и 2,0 мм от склеральной шпоры); толщина хрусталика (мм) по перпендикуляру от передней до задней капсулы хрусталика в центральной части; длина волокон цинновой связки (мм) по кратчайшему расстоянию от верхушки цилиарных отростков до экваториальной поверхности хрусталика; глубина задней камеры (мм) по перпендикуляру от задней поверхности радужки до передней порции волокон цинновой связки; иридоцилиарный угол (в градусах) при пересечении линии, проходящей по касательной к пигментному листку радужки, и линии, проходящей по оси переднего цилиарного отростка; длина цилиарных отростков (мм) по перпендикуляру от верхушки цилиарного отростка до его основания; угол «склера – цилиарные отростки» (в градусах) при пересечении линии, проходящей по касательной к склере, и линии, проходящей по оси переднего цилиарного отростка; угол «склера-радужка» (в градусах) при пересечении линии, проходящей по касательной к склере, и линии, проходящей по оси стромы радужки; профиль радужки по прямой, проходящей от корня радужки к точке касания радужки с передней капсулой хрусталика (соответственно результатам выделяли прямой, выпуклый или вогнутый профиль). Основные параметры рассчитывались для меридиана 12 ч.

Статистическую обработку результатов проводили с использованием программы Statistica 6.0 («StatSoft», США). Для характеристики вариационных рядов использовали среднее значение (M) и среднюю ошибку среднего (m). Уровень значимости (p) при проверке статистических гипотез принимался равным 0,05.

РЕЗУЛЬТАТЫ И ОБСУЖДЕНИЕ

Метод УБМ позволил изучить и оценить анатомо-топографические

взаимоотношения структур переднего отрезка глаза при активных стадиях РН, недоступные исследованию с помощью других офтальмологических методик.

Наиболее информативные и статистически достоверные параметры УБМ представлены в табл.

Морфометрические параметры при I и II стадиях РН не имели отличий от группы контроля, независимо от типа течения заболевания. Однако при I и II стадиях РН с неблагоприятным типом течения на крайней периферии сетчатки определялись специфические изменения. При I стадии РН на крайней периферии височного сегмента сетчатки в 35% случаев были выявлены участки неравномерного утолщения хориоретинального комплекса до 0,14-0,18 мм. При II стадии РН на крайней периферии сетчатки височного сегмента были зафиксированы более выраженные структурные нарушения: зоны неравномерного утолщения хориоретинального комплекса – в 48% случаев, а в 22% случаев визуализировались зоны локальной отслойки сетчатки высотой до 0,11-0,15 мм.

При III активной стадии РН с благоприятным типом течения некоторые морфометрические параметры имели отклонения от показателей нормы. Несмотря на то, что толщина хрусталика соответствовала нормальным показателям и составила $3,41 \pm 0,18$ мм, отмечалась тенденция к уменьшению глубины передней камеры (до $2,56 \pm 0,38$ мм). При этом изменения параметров дистанции «трабекула-радужка» в 250 и в 500 мкм не наблюдались, средние значения данных параметров составили $0,38 \pm 0,08$ и $0,55 \pm 0,09$ мм соответственно. Угол передней камеры оставался широким во всех случаях и не имел отклонений от нормальных показателей ($38,56 \pm 4,21^\circ$), так же как линейные параметры: дистанция «трабекула – цилиарные отростки» ($1,03 \pm 0,17$ мм), «толщина радужки в прикорневой зоне» ($0,22 \pm 0,07$ мм) и «длина волокон цинновой связки» ($0,55 \pm 0,11$ мм). У всех исследованных младенцев определялось незначительное снижение толщины радужки в зрачковой зоне (до $0,40 \pm 0,12$ мм). Также было зафиксировано уменьшение толщины цилиарного тела,

Таблица

Параметры УБМ у детей с различными стадиями РН и в норме (меридиан 12 ч)

Параметры УБМ	III стадия РН, благоприятный тип	III стадия РН, неблагоприятный тип	IV стадия РН	V стадия РН	Норма
Толщина хрусталика, мм	3,41±0,18*	3,52±0,16*	3,92±0,24*	4,26±1,08*	3,43±0,13*
Глубина передней камеры до эндотелия, мм	2,56±0,38*	2,27±0,26*	1,69±0,29*	0,81±0,49*	2,97±0,32*
Угол передней камеры, град.	38,56±4,21*	35,06±7,68*	39,03±7,08*	10,70±4,19*	37,59±3,55*
Дистанция «трабекула-радужка» в 250 мкм, мм	0,38±0,08*	0,31±0,07*	0,41±0,07*	0,16±0,11*	0,37±0,04*
Дистанция «трабекула-радужка» в 500 мкм, мм	0,55±0,09*	0,56±0,05*	0,56±0,08*	0,22±0,03*	0,55±0,05*
Дистанция «трабекула – цилиарные отростки», мм	1,03±0,17*	1,05±0,12*	1,05±0,21*	0,79±0,39*	1,01±0,07*
Толщина радужки в прикорневой зоне, мм	0,22±0,07*	0,22±0,04*	0,22±0,05*	0,17±0,05*	0,21±0,03*
Толщина радужки в зрачковой зоне, мм	0,40±0,12*	0,37±0,07*	0,35±0,13*	0,28±0,08*	0,44±0,09*
Длина волокон цинновой связки, мм	0,55±0,11*	0,50±0,09*	0,47±0,14*	0,28±0,14*	0,57±0,05*
Иридоцилиарный угол, град.	19,25±7,68*	17,32±7,35*	16,95±4,57*	12,28±8,39*	21,11±5,53*
Максимальная толщина цилиарного тела, мм	0,58±0,09*	0,51±0,13*	0,71±0,16*	0,85±0,15*	0,64±0,04*
Толщина цилиарного тела в 1 мм от склеральной шпоры, мм	0,46±0,14*	0,37±0,22*	0,60±0,13*	0,65±0,15*	0,57±0,07*

* Критерий ANOVA, Крускала-Уоллиса, $p < 0,05$.

как максимальной (до 0,58±0,09 мм), так и в 1 мм от склеральной шпоры (0,46±0,14 мм). Иридоцилиарный угол сужался до 19,25±7,68°.

При III стадии РН с неблагоприятным типом течения определялись более выраженные нарушения анатомо-топографических соотношений структур переднего сегмента глаза. В данной группе отмечалось увеличение толщины хрусталика (до 3,52±0,16 мм), в результате чего происходило смещение иридохрусталиковой диафрагмы вперед, и было зафиксировано более выраженное по сравнению с III стадией РН с благоприятным типом течения уменьшение глубины передней камеры (до 2,27±0,26 мм). Определялась тенденция к сужению угла передней камеры (до 35,06±7,68°), несмотря на это во всех случаях УПК оставался открытым и широким. Дистанция «трабекула-радужка» в 250 мкм от склеральной шпоры уменьшалась (до 0,31±0,07 мм), дистанция «трабекула-радужка» в

500 мкм от склеральной шпоры оставалась в пределах нормальных значений (0,54±0,05 мм). Дистанция «трабекула – цилиарные отростки» (1,05±0,12 мм) и толщина радужки в прикорневой зоне (0,21±0,04 мм) не имели достоверных отличий от группы контроля и показателей, определявшихся при III стадии РН с благоприятным типом течения. Было зафиксировано более выраженное, в сравнении с благоприятным типом течения III стадии РН, уменьшение толщины радужки в зрачковой зоне (до 0,37 ±0,07 мм), уменьшение толщины цилиарного тела (максимальной до 0,51±0,13 мм и в 1 мм от склеральной шпоры до 0,37±0,22 мм) и сужение иридоцилиарного угла (до 17,32±7,35°). Кроме того, определялось уменьшение длины волокон цинновой связки (до 0,50±0,09 мм).

Помимо нарушений анатомо-топографических соотношений структур переднего отрезка глаза и изменения морфометрических показателей у всех исследованных младенцев

с III стадией РН отмечались специфические структурные изменения на крайней периферии сетчатки, более выраженные при III стадии РН с неблагоприятным типом течения.

При III стадии РН с благоприятным типом течения в 65% случаев на крайней периферии височного сегмента определялись зоны плоской отслойки сетчатки высотой 0,10-0,20 мм, не визуализировавшиеся с помощью других доступных методов исследования (рис. 1). В 30% случаев зон отслойки сетчатки выявлено не было, однако было зафиксировано увеличение толщины хориоретинального комплекса на крайней периферии в височном сегменте до 0,15-0,18 мм. В 5% случаев в зонах крайней периферии, доступных осмотру, патологических изменений выявлено не было.

При III стадии РН с неблагоприятным типом течения на крайней периферии в 93% случаев определялись зоны плоской отслойки сетчатки высотой до 0,20-0,35 мм. Наибольшую высоту отслойки сетчат-

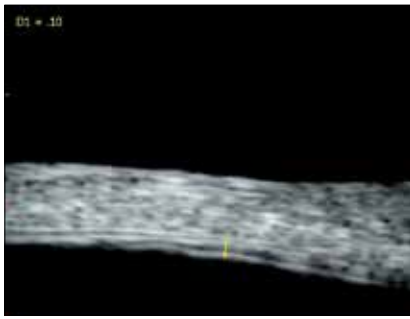

Рис. 1. УБМ-снимок пациента Т. с III активной стадией РН: на крайней периферии височного сегмента плоская отслойка сетчатки (Н до 0,10 мм)

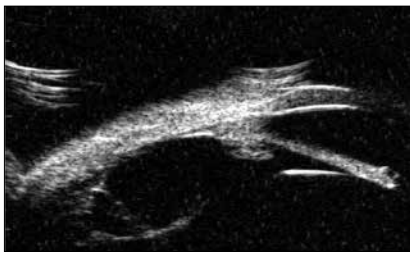


Рис. 2. УБМ-снимок пациента М. с IV активной стадией РН: в постзонулярном пространстве акустически плотные помутнения с фиксацией на крайней периферии височного сегмента, зоны тракции и плоской тракционной отслойки сетчатки

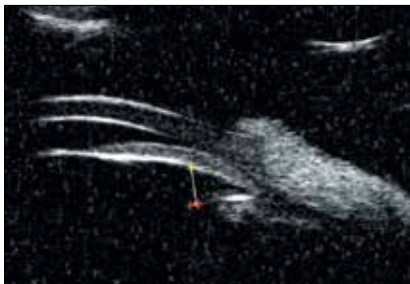


Рис. 3. УБМ-снимок пациента Н. с V активной стадией РН: клювовидный угол передней камеры, дистанция «трабекула-радужка» в 250 и 500 мкм не определяется

ки имела в височном сегменте. В отличие от III стадии РН с благоприятным типом течения, участки отслойки сетчатки визуализировались не только в височном сегменте, но и в верхнем и височном сегментах – в 27% случаев, в нижнем и височном сегментах – в 36% случаев, в 25% случаев участки отслойки сетчатки захватывали верхний, височный и нижний сегмент, а в 11% –

и назальный. В 5% случаев на периферии сетчатки выявлялось утолщение хориоретинального комплекса во всех исследуемых сегментах, кроме назального.

При IV активной стадии РН нарушения анатомо-топографических соотношений структур переднего сегмента глаза нарастали. Определялось увеличение толщины хрусталика в сравнении с группой контроля и III стадией РН (до $3,92 \pm 0,24$ мм). Пропорционально увеличению толщины хрусталика уменьшалась глубина передней камеры (до $1,69 \pm 0,24$ мм). Несмотря на то, что при IV стадии РН происходило смещение иридохрусталиковой диафрагмы вперед, параметры угла передней камеры увеличивались в сравнении как с показателями нормы, так и с данными, полученными при исследовании младенцев с III стадией РН. Показатель дистанции «трабекула-радужка» в 250 мкм от склеральной шпоры также был достоверно больше в сравнении с нормальными значениями и достигал $0,41 \pm 0,07$ мм. Параметр дистанции «трабекула-радужка» в 500 мкм от склеральной шпоры не имел достоверных отличий от нормальных значений ($0,56 \pm 0,08$ мм). Как и при III стадии РН, толщина радужки в прикорневой зоне соответствовала варианту нормы ($0,22 \pm 0,05$ мм), однако отмечалось более выраженное уменьшение толщины радужки в области зрачка (до $0,35 \pm 0,13$ мм). Помимо этого, определялось более значительное укорочение волокон цинновой связки (до $0,47 \pm 0,14$ мм) и сужение иридоцилиарного угла (до $16,95 \pm 4,57^\circ$) в сравнении с III стадией РН и группой контроля. Толщина цилиарного тела (максимальная и в 1 мм от склеральной шпоры) имела тенденцию к увеличению в отличие от III стадии РН.

В постзонулярном пространстве определялись помутнения в виде взвеси или акустически плотных мембран, фиксированных к сетчатке на крайней периферии в 99% случаев (рис. 2), в области плоской части цилиарного тела – в 78% случаев, в 75,6% случаев помутнения имели различный по площади контакт с задней капсулой хрусталика в области экватора. В 62,7% случаев определялись зоны плоской тракционной отслойки цилиарного тела. В

65% случаев визуализировались зоны плоской тракционной отслойки сетчатки.

При V стадии РН отмечались наиболее грубые нарушения анатомо-топографических соотношений и выраженные структурные изменения переднего отрезка глаза. Оценить состояние структур, находящихся за радужкой, с помощью стандартных методик не всегда представлялось возможным из-за недостаточной прозрачности оптических сред и грубых морфологических изменений. Основным параметром, определявшим нарушения анатомо-топографических соотношений структур переднего отрезка глаза, являлась толщина хрусталика. У всех исследованных младенцев была зафиксирована сферофакция с увеличением толщины хрусталика до $4,26 \pm 1,08$ мм, в связи с чем происходило смещение иридохрусталиковой диафрагмы вперед и отмечалось значительное уменьшение глубины передней камеры (до $0,81 \pm 0,49$ мм). Угол передней камеры резко сужался (до $10,70 \pm 4,19^\circ$) и в 45,8% случаев имел клювовидный профиль (рис. 3), а в 11,7% случаев был totally заблокирован. Показатели параметров дистанции «трабекула-радужка» на расстоянии 250 и 500 мкм от склеральной шпоры также существенно уменьшались (средние показатели составили $0,16 \pm 0,11$ и $0,22 \pm 0,03$ мм соответственно). Таким образом, дистанция «трабекула-радужка» на расстоянии 250 мкм от склеральной шпоры определялась в виде щели или отсутствовала в 47% случаев, на расстоянии 500 мкм – в 8,5% случаев. В отличие от IV стадии РН, при V стадии происходило уменьшение дистанции «трабекула – цилиарные отростки» (до $0,79 \pm 0,39$ мм), а также более выраженное сужение иридоцилиарного угла (до $12,28 \pm 8,39^\circ$) и укорочение волокон цинновой связки (до $0,28 \pm 0,14$ мм). Отмечалось значительное уменьшение толщины радужки как в зрачковой зоне (до $0,28 \pm 0,08$ мм), так и в прикорневой (до $0,17 \pm 0,05$ мм), что связано с прогрессированием дистрофических изменений на фоне развития заболевания. Толщина цилиарного тела прогрессивно увеличивалась (максимальная – до $0,85 \pm 0,15$ мм, в 1 мм от склеральной

шпоры – до $0,65 \pm 0,15$ мм), что связано с нарастанием тракционного компонента.

Помимо грубых нарушений морфометрических показателей и нарушений анатомо-топографических соотношений структур переднего отрезка глаза у всех исследованных пациентов с V стадией РН определялись и выраженные морфологические изменения в ретролентальной и постзонулярной областях. Визуализировались плотные ретролентальные помутнения, имевшие контакт с задней капсулой хрусталика на всем протяжении в 90,6% случаев, в 85% случаев определялась высокая тракционная отслойка сетчатки, а лишь в 25% случаев визуализировались зоны плоской тракционной отслойки цилиарного тела.

На наш взгляд, при I и II стадиях РН с благоприятным типом течения проведение УБМ нецелесообразно из-за низкой информативности. Наиболее высокой информативностью метод УБМ обладает при исследовании недоношенных младенцев с III, IV и V активными стадиями РН, так как с прогрессированием заболевания нарастают нарушения анатомо-топографических соотношений структур переднего отрезка глаза.

При I и II стадиях РН с неблагоприятным типом течения изменения пространственных соотношений структур переднего отрезка глаза не происходит, однако определяются специфичные для каждой из стадий морфологические изменения на крайней периферии височного сегмента. Метод УБМ при III стадии РН также позволяет выявлять специфичные изменения в области крайней периферии сетчатки, недоступные исследованию с помощью других методик.

Информация, полученная методом УБМ при исследовании крайней периферии у младенцев с III стадией РН, а также со II стадией РН с неблагоприятным типом течения, позволила лазерным хирургам более точно определять объем лазерной хирургии.

У пациентов с IV стадией РН данные УБМ позволили определиться с объемом витреоретинального вмешательства. В случаях, когда площадь контакта ретролентальных помутнений с задней капсулой хруста-

лика была существенной, выполняли ленсвitreктомию, если же контакт ретролентальных помутнений с задней капсулой хрусталика отсутствовал или был минимален, проводили ленсберегающую витректомию.

При V стадии полученные данные УБМ использовались для определения оптимальных зон хирургического доступа: оптимальными для постановки витреальных портов считались места в проекции наличия кистозных образований в постзонулярном пространстве.

ЗАКЛЮЧЕНИЕ

Проведенные исследования позволили рассчитать угловые и линейные параметры для недоношенных детей без признаков РН, а также для младенцев с III, IV и V активными стадиями РН.

Определена специфичность пространственных соотношений структур переднего отрезка глаза у детей:

1) с III стадией РН с благоприятным типом течения: уменьшение глубины передней камеры; уменьшение толщины радужки в зрачковой зоне; уменьшение длины волокон цинновой связки; уменьшение толщины цилиарного тела (максимальной и в 1 мм от склеральной шпоры); сужение иридоцилиарного угла;

2) с III стадией РН с неблагоприятным типом течения: увеличение толщины хрусталика; уменьшение глубины передней камеры; сужение угла передней камеры; сокращение дистанции «трабекула-радужка» в 250 мкм от склеральной шпоры; уменьшение толщины радужки в зрачковой зоне; сокращение длины волокон цинновой связки; сужение иридоцилиарного угла; истончение цилиарного тела;

3) с IV стадией РН: уменьшение глубины передней камеры; увеличение толщины хрусталика; расширение УПК; увеличение дистанции «трабекула-радужка» в 250 мкм от склеральной шпоры; уменьшение толщины радужки в зрачковой зоне; сужение иридоцилиарного угла; увеличение толщины цилиарного тела (максимальной и в 1 мм от склеральной шпоры);

4) с V стадией РН: сферофакия; мелкая передняя камера; значитель-

ное сужение УПК и иридоцилиарного угла; значительное сокращение параметров: дистанции «трабекула-радужка» в 250 и 500 мкм от склеральной шпоры, дистанции «трабекула – цилиарные отростки», длины волокон цинновой связки; истончение радужки как в зрачковой зоне, так и в прикорневой; увеличение толщины цилиарного тела (максимальной и в 1 мм от склеральной шпоры).

Методом УБМ были выявлены специфичные структурные нарушения в области крайней периферии сетчатки, а также в постзонулярном и ретролентальном пространствах при IV и V стадиях РН.

Использование данных УБМ при РН позволяет оптимизировать параметры лазерного воздействия при III стадии РН, а также при II стадии РН с неблагоприятным типом течения, уточнить объем хирургического вмешательства при IV стадии РН, выявить оптимальные зоны операционного доступа при V стадии РН.

Ультразвуковая биомикроскопия расширяет данные комплексного офтальмологического обследования, что позволяет использовать ее в качестве дополнительного инструмента при определении тактики лечения РН в совокупности с данными других объективных исследований.

ЛИТЕРАТУРА

1. Егорова Э.В., Ходжаев Н.С., Бесарабов А.Н. и др. Анатомо-топографические особенности иридоцилиарной зоны при хронической закрытоугольной глаукоме по результатам ультразвуковой биомикроскопии // Глаукома. – 2005. – № 4. – С. 24-30.
2. Терещенко А.В., Белый Ю.А., Трифаненкова И.Г. и др. Рабочая классификация ранних стадий ретинопатии недоношенных // Офтальмохирургия. – 2008. – № 1. – С. 32-34.
3. Azad R., Mannan R., Chandra P. Role of ultrasound biomicroscopy in management of eyes with stage 5 retinopathy of prematurity // Ophthalmic Surg. Lasers Imaging. – 2010. – Vol. 41. – P. 196-200.
4. Brent M., Paulin C., Kelly E. Ultrasound biomicroscopy in the screening of retinopathy of prematurity // Am. J. Ophthalmol. – 2002. – Vol. 133. – P. 284-285.

Поступила 15.05.2014