

УДК [617.7-007.681+617.741-004.1]-089

## Эффективность «ab interno» трабекулэктомии с использованием операционной системы «Trabectome» у больных первичной открытоугольной глаукомой и катарактой

С.К. Дмитриев, Т.В. Душенчук, Ю.М. Лазарь, Е.И. Кондратьева

ГУ «Институт глазных болезней и тканевой терапии им. В.П. Филатова НАМН Украины», Одесса (Украина)

### РЕФЕРАТ

**Цель.** Изучить динамику внутриглазного давления у больных ПОУГ после проведения «ab interno» трабекулэктомии с использованием системы «Trabectome».

**Материал и методы.** Под наблюдением находилось 52 больных (63 глаза) с ПОУГ. Уровень ВГД определялся с использованием тонометра Маклакова (10 г) до операции и через 1, 2, 3-5, 6-8, 9-12, 13-26, 27 и более недель после операции.

**Результаты.** У больных катарактой и глаукомой перед проведением оперативного лечения среднее значение ВГД со-

Офтальмохирургия.- 2013.- № 2.- С. 6-9.

ставляло  $26,1 \pm 3,23$  мм рт.ст., а после операции –  $20,5 \pm 3,23$  мм рт.ст. в средние сроки наблюдения  $173 \pm 170,2$  дня.

**Выводы.** Применение методики «ab interno» трабекулэктомии с использованием операционной системы «Trabectome» позволило снизить ВГД у больных ПОУГ на 21,5%, что связано с микроинвазивным удалением трабекулярной ткани, являющейся основной причиной сопротивления оттоку внутриглазной жидкости у больных открытоугольной глаукомой.

**Ключевые слова:** трабекулэктомия, первичная открытоугольная глаукома, катаракта, внутриглазное давление. ■

### ABSTRACT

#### Efficiency of «AB INTERNO» trabeculectomy using the «Trabectome» operating system in patients with primary open-angle glaucoma and cataract

S.K. Dmitriyev, T.V. Dushenchuk, Y.M. Lasar, E.I. Kondratyeva

The V.P. Filatov Institute of Ocular Diseases and Tissue Therapy of the National Academy of Medical Sciences of Ukraine, Odessa (Ukraine)

**Purpose.** To study dynamics of intraocular pressure in open-angle glaucoma and cataract patients after «ab interno» trabeculectomy with the use of the «Trabectome» system.

**Material and methods.** There were operated 52 patients (63 eyes) with open-angle glaucoma. The IOP level was determined using the Maklakov tonometer before operation and 1 week, 2 weeks, 3-5, 6-8, 9-12, 13-26, 27 and more weeks after operation.

**Results.** In patients with cataract and glaucoma the mean IOP before operation was  $26.1 \pm 3.23$  mmHg and af-

ter operation –  $20.5 \pm 3.23$  mmHg in the mean follow-up  $173 \pm 170.2$  days.

**Conclusions.** «Ab interno» trabeculectomy with the use of the «Trabectome» operating system allowed to decrease the IOP by 21.5% in glaucoma patients. It is possible because of microinvasive removal of the trabecular tissue as the main reason for a resistance to the aqueous humor outflow in open-angle glaucoma patients.

**Key words:** trabeculectomy, primary open-angle glaucoma, cataract, intraocular pressure. ■

Ophthalmosurgery.- 2013.- No. 2.- P. 6-9.

#### Для корреспонденции:

Дмитриев Сергей Константинович, докт. мед. наук, зав. отделом патологии хрусталика;

Душенчук Тарас Владимирович, мл. научн. сотрудник;

Лазарь Юрий Михайлович, врач;

Кондратьева Евгения Ивановна, врач

ГУ «Институт глазных болезней и тканевой терапии им. В.П. Филатова» АМН Украины

Адрес: Украина, 65061, Одесса, Французский бульвар, 49/51

Тел.: (3804) 8729-8415

E-mail: cataract@ukr.net

**П**ервичная открытоугольная глаукома (ПОУГ) и катаракта являются часто встречающейся сочетанной патологией, которая, по данным различных авторов, может наблюдаться в 17-76% случаев. Причем у больных ПОУГ старше 50 лет катаракта встречается в три раза чаще, чем в группе пациентов без глаукомы [13]. Известно, что глаукома и катаракта являются основной причиной слепоты и инвалидности в структуре офтальмологической патологии, поэтому усовершенствование методов лечения данной категории больных является чрезвычайно важной задачей [3, 14].

Несмотря на значительный прогресс в технологии оперативного лечения как глаукомы, так и катаракты, до сих пор продолжается обсуждение по поводу оптимальной хирургической тактики лечения больных с данным видом сочетанной патологии [1, 2]. Существующие подходы к лечению больных ПОУГ и катарактой разнообразны и зависят от стадии заболевания, уровня внутриглазного давления (ВГД), компенсации глаукомного процесса. В практике часто используется принцип поэтапной хирургии, когда одно из оперативных вмешательств (факоэмульсификация (ФЭ) или антиглаукомная операция) выполняется на начальном этапе лечения. При этом учитывают гипотензивный эффект, который может следовать после удаления хрусталика методом ФЭ и проявляется в снижении ВГД на 2-4 мм рт.ст. в отдаленном послеоперационном периоде.

Большинство авторов считает, что трабекулэктомия является стандартной операцией для снижения ВГД, которая обеспечивает его нормализацию на протяжении длительного времени после хирургического вмешательства [9, 10]. В современной офтальмологии трабекулэктомия часто выполняется в сочетании с ФЭ и интраоперационным применением антиметаболита митомицина С [12]. Применение митомицина С при комбинированных операциях улучшает послеоперационное функционирование созданной зоны фильтрации и способствует эффективному снижению ВГД [5, 12]. Од-

нако применение митомицина С может сопровождаться развитием внутриглазной гипотонии, кровоизлияний, увеита, а также в ряде случаев эндофтальмита [4, 7, 15, 16].

В современной литературе описаны и другие методики антиглаукоматозных операций, например, эндоскопическая циклофотокоагуляция, эксимерлазерная трабекулотомия, шунтирование с «SOLX Gold Shunt» и «ExPRESS GFD», непроницающая глубокая склерэктомия с вискоканалостомией, круговая вискодилатация с растяжением Шлеммова канала микрокатетером и «ab interno» трабекулэктомия с использованием операционной системы «Trabectome» [6].

Методика «ab interno» трабекулэктомии с использованием операционной системы «Trabectome» описана во многих статьях, в том числе с приведением гистологических изменений в глазу после ее применения [8, 11]. В 2004 г. эта операция была одобрена FDA для внедрения в практическую офтальмологию и используется в США и во многих странах мира. Методика «ab interno» трабекулэктомии с использованием системы «Trabectome» применяется как самостоятельная операция или в сочетании с факоэмульсификацией. К преимуществу данного способа хирургического лечения относят сохранение целостности конъюнктивы и склеры, которые при традиционной методике трабекулэктомии подвергаются операционной травме, воспалению и рубцеванию.

## ЦЕЛЬ

Изучить динамику внутриглазного давления у больных ПОУГ после проведения «ab interno» трабекулэктомии с использованием системы «Trabectome».

## МАТЕРИАЛ И МЕТОДЫ

Операционная система «Trabectome» («NeoMedix Inc.», США) предназначена для минимально инвазивного хирургического лечения больных ПОУГ путем удаления (абляции) трабекулярной сети про-

тяженностью 90-120° при помощи электрического разряда под микроскопическим контролем. При проведении данной методики применяется одноразовая рукоятка системы «Trabectome» (19,5G), посредством которой производят абляцию трабекулярной ткани с одновременной аспирацией и ирригацией.

Все больные были прооперированы по стандартной схеме. Выполнялся туннельный разрез роговицы шириной 1,7 мм в височном квадранте, в переднюю камеру вводили гидроксипропил метилцеллюлозу. Операционная гониоскопия осуществлялась при помощи гониолинзы Swann-Jacobs. Под микроскопическим контролем в Шлеммов канал вводили операционную иглу одноразовой рукоятки системы «Trabectome», при помощи которой производили абляцию трабекулярной ткани на протяжении 90-120°, мощностью электрического разряда 0,7-0,8 Ватт, при одновременной аспирации со скоростью 10 мл/мин. В конце операции из передней камеры в полном объеме удалялся вискоэластик.

ФЭ проводилась по общепринятой методике на факомашине «Infiniti ® Vision System» («Alcon») через ранее произведенный туннельный разрез. Все больные в послеоперационном периоде получали местно инстилляцию антибактериальных и противовоспалительных препаратов.

Уровень ВГД определялся с использованием тонометра Маклакова (10 г) до операции и через 1, 2, 3-5, 6-8, 9-12, 13-26, 27 и более недель после операции.

Под наблюдением находилось 52 больных (63 глаза) ПОУГ, из них 19 мужчин и 33 женщины в возрасте от 32 до 85 лет, в среднем – 67,6 лет. В исследуемой группе больных на 25 глазах были выявлены клинические признаки псевдоэксфолиативного синдрома, на двух глазах диагностирована возрастная макулярная дегенерация, на одном глазу – увеит в стадии ремиссии и пролиферативная диабетическая ретинопатия.

На 10 глазах предоперационная острота зрения составила от 0,01 до 0,09, на 22 глазах – 0,1-0,25, на

Таблица 1

Показатели внутриглазного давления (мм рт.ст.) после «ab interno» трабекулэктомии в зависимости от стадии глаукомы (M±SD) при среднем сроке наблюдения 173±170,2 дня

Стадия глаукомы	Внутриглазное давление		p
	до операции	после операции	
Начальная	25,1±4,38	20,3±3,39	<0,05
Развитая	26,0±5,47	21,1±3,44	<0,05
Далеко зашедшая	28,6±7,82	20,4±2,57	<0,05

28 глазах – 0,3-1,0. На трех глазах определялось светоощущение с правильной проекцией света.

На 32 глазах была диагностирована начальная стадия глаукомы, на 19 глазах – развитая стадия и на 12 глазах – далеко зашедшая стадия.

У наблюдаемых больных на 50 глазах проводилась комбинированная операция: ФЭ с имплантацией ИОЛ и трабекулэктомия с использованием операционной системы «Trabectome», на 13 глазах – только трабекулэктомия.

До проведения операции местную гипотензивную терапию получали 22 больных (30 глаз). Из них

один вид лекарственных препаратов был назначен в 21 случае, два и более (в том числе комбинированные) – в 9 случаях.

## РЕЗУЛЬТАТЫ

У больных катарактой и глаукомой перед проведением оперативного лечения среднее значение ВГД составило 26,1±3,23 мм рт.ст., а после операции – 20,5±3,23 мм рт.ст. в средние сроки наблюдения 173±170,2 дня. Полученный результат свидетельствует о том, что применение методики «ab

interno» трабекулэктомии с использованием операционной системы «Trabectome» у больных ПОУГ привело к достоверно значимому снижению ВГД на 21,5% (p=0,0000001).

В таблице 1 представлены показатели ВГД в зависимости от стадии глаукомы.

Как видно из данных в табл. 1, при всех стадиях глаукомы отмечается статистически достоверное снижение (p<0,05) ВГД по сравнению с его предоперационным уровнем. При этом максимальное снижение ВГД на 28,7% (с 28,6±7,82 до 20,4±2,57 мм рт.ст.) отмечается в группе больных с далеко зашедшей стадией открытоугольной глаукомы. При начальной стадии глаукомы уровень ВГД снизился с 25,1±4,38 до 20,3±3,39 мм рт.ст., а при развитой стадии – с 26,0±5,47 до 21,1±3,44 мм рт.ст. (табл. 1). При этом снижение ВГД отмечалось уже через 1 неделю после проведения операции (p=0,041), именно в этот срок наблюдения выявлен наибольший разброс показателей ВГД, что связано с появлением в передней камере незначительного кровоизлияния вследствие ретроградного попадания крови из эписклеральных вен в переднюю камеру.

На рисунке представлена динамика показателей внутриглазного давления на протяжении 26 недель после проведения «ab interno» трабекулэктомии по данным обследования 11 больных. Через 2 недели после операции отмечается снижение ВГД с 27,4 до 25,3 мм рт.ст. (p=0,00012), которое сохраняется в течение всего периода наблюдения за больными (рис.).

Во всех случаях операции протекали без осложнений. В первые часы после трабекулэктомии у 19 больных (24 глаза) отмечалось развитие гифемы, которая полностью рассосалась в течение одной недели. Достоверной связи между развитием геморрагических осложнений и сопутствующей патологией глаза, а также стадией глаукомы нами не установлено. В 3 случаях наблюдалось интраоперационное повышение ВГД во время выполнения трабекулэктомии, в связи с чем факоэмульсификация была выполнена на следующий день после трабекулэктомии. У одного больного (1,6%) на

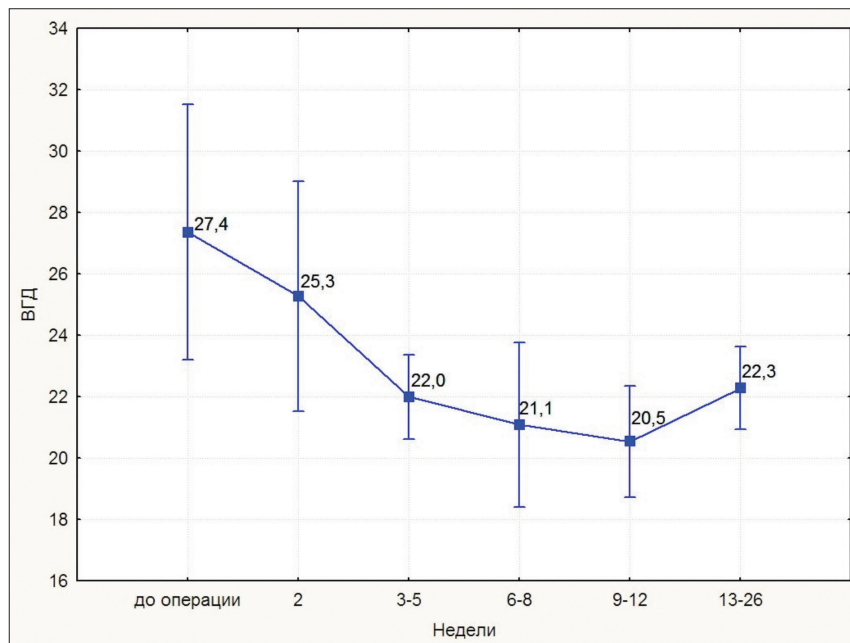


Рис. Динамика показателей внутриглазного давления в течение 26 недель после «ab interno» трабекулэктомии, n=11

одном глазу, вследствие ретроградного поступления крови из эписклеральных вен в переднюю камеру и в стекловидное тело, развился гемофтальм, что потребовало проведения витрэктомии. У двух больных (2 глаза) (3,2%) в связи с отсутствием полной нормализации ВГД и дальнейшим прогрессирующим глаукомы была произведена повторная операция – глубокая непроникающая склерэктомия. В последующие сроки наблюдения ВГД у повторно прооперированных больных находилось в пределах нормы.

В результате проведенного лечения в исследуемой группе больных отмечалось повышение остроты зрения (по таблице Головина-Сивцева) с  $0,3 \pm 0,25$  до  $0,57 \pm 0,33$  через 6 мес. после операции.

### ОБСУЖДЕНИЕ

Механизм гипотензивного действия операции «ab interno» трабекулэктомии связан с микроинвазивным удалением трабекулярной ткани, являющейся основной причиной сопротивления оттоку внутриглазной жидкости у больных открытоугольной глаукомой.

К преимуществу этого метода трабекулэктомии необходимо отнести возможность одномоментного проведения фактоэмulsификации через единый тоннельный разрез роговицы. Обращает на себя внимание и минимальное количество осложнений в послеоперационном периоде по сравнению со стандартной методикой трабекулэктомии с интраоперационным применением антиметаболита митомицина С. Удаление трабекулярной ткани через разрез роговицы под микроскопическим контролем с использовани-

ем прямой гониолинзы и операционной системы «Trabectome» происходит без операционной травмы конъюнктивы и склеры, что позволяет при необходимости провести антиглаукоматозную операцию по другой методике.

### ЗАКЛЮЧЕНИЕ

Таким образом, полученные показатели позволили изучить динамику ВГД у больных ПОУГ после применения методики «ab interno» трабекулэктомии с использованием операционной системы «Trabectome», которая свидетельствует о снижении ВГД на 21,5% в средние сроки наблюдения  $173 \pm 170,2$  дня.

### ЛИТЕРАТУРА

1. Козлов В.И., Багров С.Н., Анисимова С.Ю. и др. Непроникающая глубокая склерлибэктомия с коллагенопластикой // Офтальмохирургия.– 1990.– № 3.– С. 44-46.
2. Малюгин Б.Э., Джидоян Г.Т. Отдаленные результаты одномоментной фактоэмulsификации и непроникающей тоннельной склерэктомии // Современные технологии хирургии катаракты: Материалы науч.-практ. конф.– М., 2000.– С. 109-115.
3. Нарушения зрения и слепота // Информационный бюллетень.– 2011.– № 282.
4. Bindish R., Condon G.P., Schlosser J.D. et al. Efficacy and safety of mitomycin-C in primary trabeculectomy; five-year follow-up // Ophthalmology.– 2002.– Vol. 109.– P. 1336-1341.
5. Brian A. Francis, Don Minckler, Laurie Dustin et al. Combined cataract extraction and trabeculectomy by the internal approach for coexisting cataract and open-angle glaucoma: Initial results // J. Cataract. Refract. Surg.– 2008.– Vol. 34.– P. 1096-1102.

6. Brian A. Francis, Kuldev Singh, Shan C. Lin et al. Novel Glaucoma Procedures, a Report by the American Academy of Ophthalmology // Ophthalmology.– 2011.– Vol. 118.– P. 1466-1480.

7. Debry P.W., Perkins T.W., Heatley G. et al. Incidence of late-onset bleb-related complications following trabeculectomy with mitomycin // Arch. Ophthalmol.– 2002.– Vol. 120.– P. 297-300.

8. Francis B.A., See R.F., Rao N.A. et al. Ab interno trabeculectomy: development of a novel device (Trabectome) and surgery for open-angle glaucoma // J. Glaucoma.– 2006.– № 15 (1).– P. 68-73.

9. Friedman D.S., Jampel H.D., Lubomski L.H. et al. Surgical strategies for coexisting glaucoma and cataract: an evidence based update // Ophthalmology.– 2002.– Vol. 109.– P. 1902-1915.

10. Jampel H.D., Friedman D.S., Lubomski L.H. et al. Effect of technique on intraocular pressure after combined cataract and glaucoma surgery: an evidence-based review // Ophthalmology.– 2002.– Vol. 109.– P. 2215-2224.

11. Jessica L.M., Karim F. Damji, Michael C. Stiles Ab interno trabeculectomy: Outcomes in exfoliation versus primary open-angle glaucoma // J. Cataract Refract. Surg.– 2012.– Vol. 32.– № 2.– P. 315-323.

12. Murthy S.K., Damji K.F., Pan Y. et al. Trabeculectomy and phacotrabeculectomy, with mitomycin-C, show similar two-year target IOP outcomes // Can. J. Ophthalmol.– 2006.– № 41 (1).– P. 51-59.

13. Shaffer R., Rasenthal G. Comparison of cataract incidence in normal and glaucomatous population // Am. J. Ophthalmol.– 1970.– Vol. 69.– № 3.– P. 368-370.

14. Resnikoff S., Pascolini D., Etya'ale D. et al. Global data on visual impairment in the year 2002 // Bull. World Health Organization.– 2004.– № 82.– P. 844-851.

15. Soltau J.B., Rotbman R.F., Budenz D.L. et al. Risk factors for glaucoma filtering bleb infections // Arch. Ophthalmol.– 2000.– Vol. 118.– P. 338-342.

16. Song A, Scott I.U., Flynn H.W. et al. Delayed-onset bleb-associated endophthalmitis; clinical features and visual acuity outcomes // Ophthalmology.– 2002.– Vol. 109.– P. 985-991.

Поступила 21.08.2012